

**BỘ Y TẾ**

**CỘNG HÒA XÃ HỘI CHỦ NGHĨA VIỆT NAM**  
**Độc lập - Tự do - Hạnh phúc**

Số: ~~4484~~ /QĐ-BYT

Hà Nội, ngày 18 tháng 8 năm 2016

**QUYẾT ĐỊNH**

**Về việc ban hành tài liệu Hướng dẫn quy trình kỹ thuật Ngoại khoa  
Chuyên khoa Chấn thương Chỉnh hình**

**BỘ TRƯỞNG BỘ Y TẾ**

Căn cứ Luật khám bệnh, chữa bệnh năm 2009;

Căn cứ Nghị định số 63/2012/NĐ-CP ngày 31/8/2012 của Chính Phủ quy định chức năng, nhiệm vụ, quyền hạn và cơ cấu tổ chức của Bộ Y tế;

Xét Biên bản họp của Hội đồng nghiệm thu Hướng dẫn Quy trình kỹ thuật Ngoại khoa của Bộ Y tế;

Theo đề nghị của Cục trưởng Cục Quản lý Khám, chữa bệnh,

**QUYẾT ĐỊNH:**

**Điều 1.** Ban hành kèm theo Quyết định này tài liệu “Hướng dẫn quy trình kỹ thuật Ngoại khoa, chuyên khoa Chấn thương chỉnh hình”, gồm 90 quy trình kỹ thuật.

**Điều 2.** Tài liệu “Hướng dẫn quy trình kỹ thuật Ngoại khoa, chuyên khoa Chấn thương chỉnh hình” ban hành kèm theo Quyết định này được áp dụng tại các cơ sở khám bệnh, chữa bệnh.

Căn cứ vào tài liệu hướng dẫn này và điều kiện cụ thể của đơn vị, Giám đốc cơ sở khám bệnh, chữa bệnh xây dựng và ban hành tài liệu Hướng dẫn quy trình kỹ thuật Ngoại khoa, chuyên khoa Chấn thương chỉnh hình phù hợp để thực hiện tại đơn vị.

**Điều 3.** Quyết định này có hiệu lực kể từ ngày ký ban hành.

**Điều 4.** Các ông, bà: Chánh Văn phòng Bộ, Cục trưởng Cục Quản lý Khám, chữa bệnh, Chánh Thanh tra Bộ, Cục trưởng và Vụ trưởng các Cục, Vụ thuộc Bộ Y tế, Giám đốc các bệnh viện, viện có giường bệnh trực thuộc Bộ Y tế, Giám đốc Sở Y tế các tỉnh, thành phố trực thuộc trung ương, Thủ trưởng Y tế các Bộ, Ngành và Thủ trưởng các đơn vị có liên quan chịu trách nhiệm thi hành Quyết định này./.

**Nơi nhận:**

- Như Điều 4;
- Bộ trưởng Bộ Y tế (để b/c);
- Các Thủ trưởng BHYT;
- Bảo hiểm Xã hội Việt Nam (để phối hợp);
- Công thông tin điện tử BHYT;
- Website Cục KCB;
- Lưu VT, KCB.

**KT. BỘ TRƯỞNG**  
**THỨ TRƯỞNG**



**Nguyễn Việt Tiên**

**DANH SÁCH 90 HƯỚNG DẪN QUY TRÌNH KỸ THUẬT NGOẠI KHOA**  
**CHUYÊN KHOA PHẪU THUẬT CHẤN THƯƠNG CHỈNH HÌNH**  
(Ban hành kèm theo Quyết định số /QĐ-BYT ngày tháng năm 2016  
của Bộ trưởng Bộ Y tế)

TT	TÊN QUY TRÌNH KỸ THUẬT
1.	Phẫu thuật tháo khớp vai
2.	Phẫu thuật kết hợp xương (KHX) gãy xương bả vai
3.	Phẫu thuật KHX gãy cổ xương bả vai
4.	Phẫu thuật KHX trật khớp ức đòn
5.	Phẫu thuật KHX khớp giả xương cánh tay
6.	Phẫu thuật KHX gãy thân xương cánh tay phức tạp
7.	Phẫu thuật KHX gãy trên lồi cầu xương cánh tay
8.	Phẫu thuật KHX gãy liên lồi cầu xương cánh tay
9.	Phẫu thuật KHX gãy mỏm khuỷu
10.	Phẫu thuật KHX gãy mỏm khuỷu phức tạp
11.	Phẫu thuật KHX gãy Monteggia
12.	Phẫu thuật KHX gãy hở độ III trên và liên lồi cầu xương đùi
13.	Phẫu thuật KHX gãy hở độ I thân hai xương cẳng tay
14.	Phẫu thuật KHX gãy hở độ II thân hai xương cẳng tay
15.	Phẫu thuật KHX gãy hở độ III thân hai xương cẳng tay
16.	Phẫu thuật KHX gãy hở độ I thân xương cánh tay
17.	Phẫu thuật KHX gãy hở độ II thân xương cánh tay
18.	Phẫu thuật KHX gãy hở độ III thân xương cánh tay
19.	Phẫu thuật KHX gãy hở liên lồi cầu xương cánh tay
20.	Phẫu thuật KHX gãy dài quay
21.	Phẫu thuật KHX gãy dài quay phức tạp
22.	Phẫu thuật tạo hình cứng khớp cổ tay sau chấn thương
23.	Phẫu thuật KHX gãy đầu dưới xương quay
24.	Phẫu thuật KHX gãy trật khớp cổ tay
25.	Phẫu thuật KHX gãy chỏm đốt bàn và ngón tay
26.	Phẫu thuật KHX gãy thân đốt bàn và ngón tay
27.	Phẫu thuật KHX gãy lồi cầu xương bàn và ngón tay
28.	Phẫu thuật tổn thương dây chằng đốt bàn và ngón tay
29.	Phẫu thuật KHX gãy cánh chậu
30.	Phẫu thuật KHX trật khớp cùng chậu
31.	Phẫu thuật KHX toác khớp mu
32.	Phẫu thuật KHX gãy bán phần chỏm xương đùi
33.	Phẫu thuật KHX gãy trật cổ xương đùi



34.	Phẫu thuật KHX gãy trên lõi cầu xương đùi
35.	Phẫu thuật KHX gãy lõi cầu ngoài xương đùi
36.	Phẫu thuật KHX gãy Lõi cầu trong xương đùi
37.	Phẫu thuật KHX khớp giả xương đòn
38.	Phẫu thuật tổn thương gân gấp ở vùng cẳng (Vùng II)
39.	Phẫu thuật KHX gãy khung chậu – trật khớp mu
40.	Phẫu thuật KHX gãy thân xương đùi phức tạp
41.	Cố định ngoại vi trong điều trị gãy hở chi trên
42.	Phẫu thuật thương tích phần mềm các cơ quan vận động
43.	Phẫu thuật dập nát phần mềm các cơ quan vận động
44.	Phẫu thuật vết thương bàn tay
45.	Phẫu thuật vết thương bàn tay tổn thương gân duỗi
46.	Phẫu thuật vết thương phần mềm tổn thương gân gấp
47.	Phẫu thuật vết thương phần mềm tổn thương thần kinh giữa, thần kinh trụ, thần kinh quay
48.	Phẫu thuật chuyên vạt che phủ phần mềm cuống mạch liên
49.	Phẫu thuật KHX gãy xương đốt bàn ngón tay
50.	Phẫu thuật gãy xương đốt bàn ngón tay
51.	Phẫu thuật KHX gãy đầu dưới xương quay
52.	Phẫu thuật KHX gãy nội khớp đầu dưới xương quay
53.	Phẫu thuật tái tạo dây chằng xương thuyền
54.	Phẫu thuật Tái tạo tổn thương mạn tính dây chằng xương thuyền
55.	Phẫu thuật tái tạo dây chằng bên của ngón 1 bàn tay
56.	Phẫu thuật chỉnh trục Cal lệch đầu dưới xương quay
57.	Phẫu thuật gãy xương thuyền bằng Vis Herbert
58.	Phẫu thuật điều trị hội chứng ống cổ tay
59.	Phẫu thuật điều trị hội chứng chèn ép thần kinh trụ
60.	Phẫu thuật chuyên gân điều trị liệt thần kinh giữa
61.	Phẫu thuật chuyên gân điều trị liệt thần kinh trụ
62.	Phẫu thuật chuyên gân điều trị liệt thần kinh quay
63.	Phẫu thuật điều trị liệt thần kinh giữa và thần kinh trụ
64.	Khâu tổn thương gân gấp vùng I, III, IV, V
65.	Khâu tổn thương gân gấp bàn tay ở vùng II
66.	Tái tạo phục hồi tổn thương gân gấp 2 thì
67.	Phẫu thuật và điều trị bệnh Dupuytren
68.	Phẫu thuật bệnh lý nhiễm trùng bàn tay
69.	Phẫu thuật làm mỏm cụt ngón và đốt bàn ngón
70.	Phẫu thuật tháo khớp cổ tay
71.	Phẫu thuật kết hợp xương gãy Pilon
72.	Phẫu thuật kết hợp xương gãy xương sên và trật khớp
73.	Phẫu thuật kết hợp xương gãy xương gót
74.	Phẫu thuật kết hợp xương chân thương Lisfranc và bàn chân giữa

75.	Phẫu thuật kết hợp xương gãy xương đốt bàn và đốt ngón chân
76.	Phẫu thuật kết hợp xương trật khớp dưới sên
77.	Phẫu thuật kết hợp xương gãy trật khớp cổ chân ở trẻ em
78.	Cụt chân thương cổ và bàn chân
79.	Phẫu thuật tổn thương gân chày trước
80.	Phẫu thuật tổn thương gân duỗi dài ngón I
81.	Phẫu thuật tổn thương gân cơ mác bên
82.	Phẫu thuật tổn thương gân gấp dài ngón I
83.	Phẫu thuật tổn thương gân cơ chày sau
84.	Phẫu thuật thay khớp gối toàn bộ
85.	Phẫu thuật thay khớp gối bán phần
86.	Phẫu thuật tạo hình điều trị cứng gối sau chấn thương
87.	Rút đinh/tháo phương tiện kết hợp xương
88.	Phẫu thuật chỉnh bàn chân khèo
89.	Phẫu thuật lấy xương chết, nạo viêm
90.	Phẫu thuật đặt lại khớp găm kim cổ xương cánh tay

KT. BỘ TRƯỞNG  
THỦ TRƯỞNG



Nguyễn Việt Tiên

# PHẪU THUẬT THÁO KHỚP VAI

## I. ĐẠI CƯƠNG

Phẫu thuật tháo khớp vai là một phẫu thuật thay thế tay kể từ vai không còn chức năng (có thể nguy hiểm đến tính mạng) bằng một chi giả khác, mà đảm bảo được chức năng tốt hơn.

## II. CHỈ ĐỊNH

- Hoại tử tắc mạch cánh cẳng bàn tay
- Dập nát cánh cẳng tay
- Cụt chân thương cánh cẳng tay
- U ác tính cánh cẳng tay
- Cân nhắc trong một số trường hợp tay không còn chức năng

## III. CHỐNG CHỈ ĐỊNH

Chống chỉ định trong ngoại khoa nói chung

## IV. CHUẨN BỊ

### 1. Người thực hiện

Phẫu thuật viên là bác sĩ chuyên khoa chấn thương chỉnh hình

### 2. Người bệnh và gia đình

Được giải thích đầy đủ về cuộc phẫu thuật, các tai biến có thể gặp trong và sau cuộc phẫu thuật (nhiễm trùng, tử vong ...) đại diện gia đình ghi vào hồ sơ việc chấp nhận tháo khớp vai. Nhịn ăn trước 6 giờ.

### 3. Phương tiện

Bộ dụng cụ cắt cụt chi trên

### 4. Dự kiến thời gian phẫu thuật: 90 phút

## V. CÁC BƯỚC TIẾN HÀNH

1. Tư thế: Nằm ngửa kê dưới vai hoặc nằm nghiêng  $45^0$ .

2. Vô cảm: Gây mê nội khí quản

### 3. Kỹ thuật:

- Rạch da bắt đầu từ mỏm quạ cánh tay theo bờ trước của cơ delta và tận hết ở nách.
- Kiểm tra và thắt tĩnh mạch đầu
- Tách giữa bó cơ delta và cơ ngực lớn.
- Tìm và thắt động tĩnh mạch cánh tay, thần kinh quay trụ giữa.
- Bộc lộ khớp vai và tháo chỏm xương cánh tay.
- Khâu lại một phần vạt cơ delta và bao khớp phía trước và vào cơ ngực lớn.

- Dẫn lưu.
- Khâu da che phủ.

## **VI. THEO DÕI XỬ TRÍ TAI BIẾN**

- Chảy máu, tụ máu mỏm cụt: Mở vết mổ cầm máu, lấy máu tụ, băng ép.
- Nhiễm trùng: Tách vết mổ, làm sạch, để hở.
- Hoại tử mỏm cụt: Phẫu thuật sửa mỏm cụt.
- Căng da mỏm cụt: Chống phù nề, phẫu thuật sửa lại mỏm cụt nếu cần.
- Đau mỏm cụt: Chống phù nề, giảm đau.
- Chi ma.

# PHẪU THUẬT KHẸP GỠ XƯƠNG BẢ VAI

## I. ĐẠI CƯƠNG

Xương bả vai được giữ cố định che phủ khá chắc chắn bởi gân, dây chằng và cơ nơi vị trí khá đặc biệt ở lồng ngực nên hiếm khi bị gãy do chấn thương.

Khi bị chấn thương gãy xương bả vai thì lực chấn thương phải đủ mạnh nên thường có tổn thương lồng ngực kèm theo. Triệu chứng của gãy xương bả vai cũng giống như các gãy xương khác. Tuy nhiên vì các tổn thương phối hợp khác có đe dọa sinh tồn và vì các dấu hiệu gãy xương bả vai có khi xuất hiện muộn sau vài ngày nên gãy xương bả vai hay bị bỏ quên và chẩn đoán muộn.

## II. CHỈ ĐỊNH

- Gãy di lệch của bờ hoặc đáy ổ chảo
- Gãy di lệch của cổ ổ chảo
- Biến dạng phức hợp treo phía trên khớp vai

## III. CHỐNG CHỈ ĐỊNH

- Chống chỉ định trong ngoại khoa nói chung

## IV. CHUẨN BỊ

### 1. Người thực hiện

Phẫu thuật viên là bác sĩ chuyên khoa chấn thương chỉnh hình.

### 2. Người bệnh và gia đình

Được giải thích đầy đủ về cuộc phẫu thuật, các tai biến có thể gặp trong và sau cuộc phẫu thuật (nhiễm trùng, tử vong ...). Nhịn ăn trước 6 giờ.

### 3. Phương tiện

Bộ dụng cụ kết hợp xương chung.

### 4. Dự kiến thời gian phẫu thuật : 90 phút

## V. CÁC BƯỚC TIẾN HÀNH

1. Tư thế người bệnh: nằm nghiêng  $90^0$  hoặc sấp  $45^0$ .

### 2. Vô cảm:

Gây mê nội khí quản

### 3. Kỹ thuật:

- Đường mổ phía sau: Dọc theo gai vai, kéo cơ delta xuống dưới ra ngoài, bóc tách giữa cơ trên gai và tròn bé.
- Phương tiện kết hợp xương: Vis xóp rời, nẹp vis uốn, nẹp đặc chùng.
- Dẫn lưu.
- Khâu da che phủ.

## **VI. THEO DÕI XỬ TRÍ TAI BIẾN**

- Chảy máu, tụ máu: Mở vết mổ cầm máu, lấy máu tụ, băng ép.
- Nhiễm trùng: Tách vết mổ, làm sạch, để hở.
- Đau sau mổ: Chống phù nề, giảm đau.



# **PHẪU THUẬT KHẸP GỠ CỘ XƯƠNG BẢ VAI**

## **I. ĐẠI CƯƠNG**

Xương bả vai được giữ cố định che phủ khá chắc chắn bởi gân, dây chằng và cơ nơi vị trí khá đặc biệt ở lồng ngực nên hiếm khi bị gãy do chấn thương.

Khi bị chấn thương gãy xương bả vai thì lực chấn thương phải đủ mạnh nên thường có tổn thương lồng ngực kèm theo. Triệu chứng của gãy xương bả vai cũng giống như các gãy xương khác. Tuy nhiên vì các tổn thương phối hợp khác có đe dọa sinh tồn và vì các dấu hiệu gãy xương bả vai có khi xuất hiện muộn sau vài ngày nên gãy xương bả vai hay bị bỏ quên và chẩn đoán muộn.

## **II. CHỈ ĐỊNH**

- Gãy di lệch của bờ hoặc đáy ổ chảo
- Gãy di lệch của cổ ổ chảo
- Biến dạng phức hợp treo phía trên khớp vai

## **III. CHỐNG CHỈ ĐỊNH**

- Chống chỉ định trong ngoại khoa nói chung

## **IV. CHUẨN BỊ**

### **1. Người thực hiện**

Phẫu thuật viên là bác sĩ chuyên khoa chấn thương chỉnh hình.

### **2. Người bệnh và gia đình**

Được giải thích đầy đủ về cuộc phẫu thuật, các tai biến có thể gặp trong và sau cuộc phẫu thuật ( nhiễm trùng, tử vong ...). Nhịn ăn trước 6 giờ.

### **3. Phương tiện**

Bộ dụng cụ kết hợp xương chung.

### **4. Dự kiến thời gian phẫu thuật : 90 phút**

## **V. CÁC BƯỚC TIẾN HÀNH**

**1. Tư thế người bệnh:** nằm nghiêng  $90^0$  hoặc sấp  $45^0$ , gừa  $45^0$ .

### **2. Vô cảm:**

Gây mê nội khí quản

### **3. Kỹ thuật:**

- Đường mổ phía sau: Dọc theo gai vai, kéo cơ delta xuống dưới ra ngoài, bóc tách giữa cơ trên gai và tròn bé.
- Đường mổ phía trước: Dọc theo bờ trước cơ Delta, tách tĩnh mạch đầu, cắt một phần nguyên ủy cơ dưới vai để vào ổ chảo ở phía trước.

- Phương tiện kết hợp xương ổ chảo: Vis xốp, kim kirschner, chỉ thép, nẹp vis uốn, nẹp đặc chủng.

- Dẫn lưu.

- Khâu da che phủ.

#### **VI. THEO DÕI XỬ TRÍ TAI BIẾN**

- Chảy máu, tụ máu: Mở vết mổ cầm máu, lấy máu tụ, băng ép.

- Nhiễm trùng: tách vết mổ, làm sạch, để hở.

- Đau sau mổ: chống phù nề, giảm đau.

## **PHẪU THUẬT KẾT HỢP XƯƠNG TRẬT KHỚP ỨC ĐÒN**

### **I. ĐẠI CƯƠNG**

Trật khớp ỨC ĐÒN hay gặp sau một chấn thương gián tiếp vào cung trước vai với cánh tay dạng. Thường gặp là xương đòn di lệch ra trước, thỉnh thoảng cũng có trường hợp di lệch ra sau. Cũng có thể gặp bẩm sinh hoặc sau thoái hóa khớp hoặc viêm khớp.

### **II. CHỈ ĐỊNH**

Khi nắn bó đai số 8 không có kết quả

### **III. CHỐNG CHỈ ĐỊNH**

- Chống chỉ định trong ngoại khoa nói chung

### **IV. CHUẨN BỊ**

#### **1. Người thực hiện**

Phẫu thuật viên là bác sĩ chuyên khoa chấn thương chỉnh hình.

#### **2. Người bệnh và gia đình**

Được giải thích đầy đủ về cuộc phẫu thuật, các tai biến có thể gặp trong và sau cuộc phẫu thuật ( nhiễm trùng, tử vong ...). Nhịn ăn trước 6 giờ.

#### **3. Phương tiện**

Bộ dụng cụ kết hợp xương chung.

#### **4. Dự kiến thời gian phẫu thuật : 90 phút**

### **V. CÁC BƯỚC TIẾN HÀNH**

**1. Tư thế người bệnh:** Nằm ngửa, có đệm ở dưới lưng.

#### **2. Vô cảm:**

Gây mê nội khí quản

#### **3. Kỹ thuật:**

- Đường mổ: Đi ngang ngay mặt trước khớp ỨC ĐÒN

- Phương tiện kết hợp xương: Kim Kirschner hoặc vis xóp rời.

### **VI. THEO DÕI XỬ TRÍ TAI BIẾN**

- Chảy máu, tụ máu: Mở vết mổ cầm máu, lấy máu tụ, băng ép.

- Nhiễm trùng: Tách vết mổ, làm sạch, để hở.

- Đau sau mổ: Chống phù nề, giảm đau.

- Một số tai biến: Xuyên kim vào tim, phổi, động mạch phổi, động tĩnh mạch chủ.

# PHẪU THUẬT KHẸP KHỚP GIẢ XƯƠNG CÁNH TAY

## I. ĐẠI CƯƠNG

Khớp giả xương cánh tay là tình trạng không liền xương cánh tay sau gãy xương 6 tháng. Xương cánh tay là một trong những xương rất hay gặp khớp giả.

## II. CHỈ ĐỊNH

- Không liền xương sau mổ hoặc bó bột ít nhất là 6 tháng.

## III. CHỐNG CHỈ ĐỊNH

- Chống chỉ định trong ngoại khoa nói chung

## IV. CHUẨN BỊ

### 1. Người thực hiện

Phẫu thuật viên là bác sĩ chuyên khoa chấn thương chỉnh hình.

### 2. Người bệnh và gia đình

Được giải thích đầy đủ về cuộc phẫu thuật, các tai biến có thể gặp trong và sau cuộc phẫu thuật (nguy cơ liệt thần kinh quay, nhiễm trùng, tử vong ...). Nhịn ăn trước 6 giờ.

### 3. Phương tiện

Bộ dụng cụ kết hợp xương chi trên.

### 4. Dự kiến thời gian phẫu thuật : 90 phút

## V. CÁC BƯỚC TIẾN HÀNH

### 1. Tư thế người bệnh:

Nằm ngửa, có thể kê vai

### 2. Vô cảm:

Gây tê đám rối thần kinh cánh tay hoặc gây mê.

### 3. Kỹ thuật

- Đường mổ bên: Là đường nối mỏm cùng vai và lồi cầu ngoài, tách vào vách gian cơ giữa cơ khu trước và khu sau (chú ý bộc lộ tránh thần kinh quay)

- Phương tiện kết hợp xương: Nẹp vis, đinh nội tủy có chốt.

- Ghép xương chậu

- Dẫn lưu.

- Khâu da che phủ.

- Đặt nẹp bột cánh cẳng bàn tay sau mổ 1 tháng.

## VI. THEO DÕI XỬ TRÍ TAI BIẾN

- Chảy máu, tụ máu: Mở vết mổ cầm máu, lấy máu tụ, băng ép.

- Nhiễm trùng: Tách vết mổ, làm sạch, để hở.

- Đau sau mổ: Chống phù nề, giảm đau.

- Liệt thần kinh quay sau mổ: Phục hồi chức năng sớm để tránh co rút, theo dõi ít nhất sau 6 tháng.



# PHẪU THUẬT KHX GÃY THÂN XƯƠNG CÁNH TAY PHỨC TẠP

## I. ĐẠI CƯƠNG

Gãy thân xương cánh tay được tính từ cổ phẫu thuật xương cánh tay đến vùng trên lồi cầu xương cánh tay. Gãy thân xương cánh tay phức tạp là gãy chéo, xoắn, có mảnh rời  
Phẫu thuật KHX thân xương cánh tay bằng nẹp vít hoặc đinh nội tuỷ, đinh nội tuỷ có chốt dưới màn tăng sáng.

Biến chứng hàng đầu có thể gặp: Liệt thần kinh quay, khớp giả

## II. CHỈ ĐỊNH

Gãy thân xương cánh tay phức tạp có hoặc không kèm theo các biến chứng khác

## III. CHỐNG CHỈ ĐỊNH

- Đang có tình trạng nhiễm khuẩn
- Toàn trạng nặng vì đa chấn thương

## IV. CHUẨN BỊ

### 1. Người thực hiện

Phẫu thuật viên là bác sỹ chuyên khoa Chấn thương chỉnh hình

### 2. Người bệnh

Được giải thích đầy đủ về cuộc phẫu thuật, các tai biến, biến chứng có thể gặp trong và sau cuộc phẫu thuật (tổn thương thần kinh quay, khớp giả, tai biến do gây tê đám rối, gây mê...). Nhịn ăn trước 6 giờ

### 3. Phương tiện

- Bộ dụng cụ KHX cánh tay
- Bộ nẹp vít xương cánh tay
- Bộ đinh nội tuỷ xương cánh tay

### 4. Hồ sơ bệnh án

Ghi đầy đủ chi tiết các lần thăm khám, hội chẩn, giải thích cho người bệnh và gia đình

### 5. Dự kiến thời gian phẫu thuật: 120 phút

## V. CÁC BƯỚC TIẾN HÀNH

**1. Tư thế người bệnh:** Nằm ngửa, tay đặt ngang ra bàn mổ

### 2. Vô cảm:

Gây tê đám rối thần kinh cánh tay hoặc gây mê

### 3. Kỹ thuật:

- Đường mổ: Rạch da khoảng 10 - 20 cm (theo thương tổn phức tạp của xương) đường trước ngoài hoặc đường bên

- Phẫu tích tách qua vách gian cơ ngoài
- Bộc lộ và tách thần kinh quay. Thần kinh quay đi từ sau ra trước, từ trong ra ngoài đi xuyên qua vách gian cơ, theo rãnh thần kinh quay.
- Bộc lộ ổ gãy, làm sạch diện gãy
- Đặt lại xương, đặt nẹp vít và bắt vít (ít nhất trên và dưới ổ gãy 3 vít)
- Đối với đóng đinh nội tuỷ:
  - + Rạch da 2 - 3cm ngang máu động lớn và dùi ống tuỷ
  - + Rạch da 2 - 5cm trên mỏm khuỷu, dùi ống tuỷ trên hố khuỷu
- Kiểm tra ổ gãy, cầm máu, bơm rửa kỹ
- Đặt dẫn lưu nếu cần thiết, rút sau 24 - 48h
- Khâu phục hồi các lớp theo giải phẫu
- Băng vô khuẩn
- Túi treo tay hoặc nẹp bột cánh cẳng bàn tay khuỷu 90° trong 2 - 3 tuần

#### **Chú ý:**

- Phẫu tích thần kinh quay cẩn thận tránh liệt sau mổ, lưu ý động mạch cánh tay sâu đi kèm
- Nếu kiểm tra thấy đứt thần kinh quay do gãy xương, tiến hành KHX cánh tay rồi khâu phục hồi thần kinh

#### **VI. THEO DÕI VÀ XỬ TRÍ TAI BIẾN**

- Tụ máu, phù nề sau mổ
- Nhiễm trùng sau mổ
- Liệt thần kinh quay sau mổ: Do chấn thương cơ kéo trong mổ, garo kéo dài (liệt 3 dây)
- Sau khâu phục hồi thần kinh quay cần lý liệu pháp sớm tránh teo cơ, theo dõi ít nhất 6 tháng.

# PHẪU THUẬT KHX GÃY TRÊN LÒI CẦU XƯƠNG CÁNH TAY

## I. ĐẠI CƯƠNG

Gãy trên lồi cầu xương cánh tay là loại gãy phổ biến ở trẻ em. Đường gãy ngoài khớp, chỗ thành xương yếu. Thường gặp là cơ chế gãy duỗi, do ngã chống tay, chủ yếu gặp ở trẻ em. Ít gặp cơ chế gãy gấp, do ngã ngửa ra sau, chống khuỷu, gặp ở người lớn.

Gãy trên lồi cầu trẻ em thường điều trị nắn bó bột bảo tồn.

Phẫu thuật KHX trên lồi cầu bằng kim Kirschner/ Kwire hoặc nẹp vít

Biến chứng hàng đầu có thể gặp: Tổn thương thần kinh, mạch máu, hạn chế vận động khuỷu

## II. CHỈ ĐỊNH

- Điều trị bảo tồn thất bại
- Gãy di lệch, gãy phức tạp: Tổn thương mạch máu, thần kinh
- Gãy trên lồi cầu người lớn

## III. CHỐNG CHỈ ĐỊNH

- Đang có tình trạng nhiễm khuẩn
- Toàn trạng nặng vì đa chấn thương

## IV. CHUẨN BỊ

### 1. Người thực hiện

Phẫu thuật viên là bác sỹ chuyên khoa Chấn thương chỉnh hình

### 2. Người bệnh

Được giải thích đầy đủ về cuộc phẫu thuật, các tai biến, biến chứng có thể gặp trong và sau cuộc phẫu thuật (tổn thương thần kinh quay, khớp giả, tai biến do gây tê đám rối, gây mê...). Nhịn ăn trước 6 giờ

### 3. Phương tiện

- Bộ dụng cụ KHX cánh tay
- Bộ nẹp vít xương cánh tay
- Bộ kim Kirschner/ Kwire

### 4. Hồ sơ bệnh án

Ghi đầy đủ chi tiết các lần thăm khám, hội chẩn, giải thích cho người bệnh và gia đình

### 5. Dự kiến thời gian phẫu thuật: 90 phút

## V. CÁC BƯỚC TIẾN HÀNH

**1. Tư thế người bệnh:** Nằm ngửa, tay dạng vuông góc với thân mình và được đặt trên một bàn mổ riêng.

**2. Vô cảm:**

Gây tê đám rối thần kinh cánh tay hoặc gây mê

**3. Kỹ thuật:**

- Đường mổ: Rạch da khoảng 5 - 10 cm (theo thương tổn phức tạp của xương) đường ngoài
- Phẫu tích tách qua vách gian cơ ngoài
- Bộc lộ ổ gãy trên lồi cầu
- Làm sạch diện gãy
- Đặt lại xương, kết hợp xương bằng kim Kirschner/ Kwire chéo ổ gãy hoặc đặt nẹp vít và bắt vít
- Kiểm tra ổ gãy, cầm máu, bơm rửa kỹ
- Đặt dẫn lưu nếu cần thiết, rút sau 24 – 48h
- Khâu phục hồi các lớp theo giải phẫu
- Băng vô khuẩn
- Túi treo tay hoặc nẹp bột cánh cẳng bàn tay khuỷu 90° trong 2 tuần

**Chú ý:**

- Phẫu tích kiểm tra và XỬ TRÍ tổn thương mạch máu, thần kinh có thể kết hợp đường mổ trong

**VI. THEO DÕI VÀ XỬ TRÍ TAI BIẾN**

- Tụ máu, phù nề sau mổ
- Nhiễm trùng sau mổ
- Liệt thần kinh sau mổ: Do chấn thương cơ kéo trong mổ, garo kéo dài (liệt 3 dây)
- Phục hồi chức năng sau mổ
- Hội chứng Volkmann (sau tổn thương mạch máu, thần kinh): Phục hồi chức năng, bột chỉnh duỗi dần, hoặc phẫu thuật kéo dài gân...

# PHẪU THUẬT KHX GÃY LIÊN LÒI CẦU XƯƠNG CÁNH TAY

## I. ĐẠI CƯƠNG

Gãy liên lồi cầu xương cánh tay là loại gãy nội khớp di lệch nhiều (lồi cầu và rỗng rọc) phổ biến ở người lớn. Gãy kiểu chữ T hoặc chữ V

Gãy liên lồi cầu thường phải xử trí phẫu thuật

Phẫu thuật KHX liên lồi cầu bằng kim Kirschner/ Kwire hoặc nẹp vít

Biến chứng hàng đầu có thể gặp: Tồn thương thần kinh, mạch máu, hạn chế vận động khuỷu

## II. CHỈ ĐỊNH

- Gãy liên lồi cầu người lớn

- Điều trị bảo tồn thất bại

## III. CHỐNG CHỈ ĐỊNH

- Đang có tình trạng nhiễm khuẩn

- Toàn trạng nặng vì đa chấn thương

## IV. CHUẨN BỊ

### 1. Người thực hiện

Phẫu thuật viên là bác sỹ chuyên khoa Chấn thương chỉnh hình

### 2. Người bệnh

Được giải thích đầy đủ về cuộc phẫu thuật, các tai biến, biến chứng có thể gặp trong và sau cuộc phẫu thuật (tồn thương thần kinh quay, khớp giả, tai biến do gây tê đám rối, gây mê...). Nhịn ăn trước 6 giờ

### 3. Phương tiện

- Bộ dụng cụ KHX cánh tay

- Bộ nẹp vít xương cánh tay

- Bộ kim Kirschner/ Kwire

### 4. Hồ sơ bệnh án

Ghi đầy đủ chi tiết các lần thăm khám, hội chẩn, giải thích cho người bệnh và gia đình

### 5. Dự kiến thời gian phẫu thuật: 90 phút

## V. CÁC BƯỚC TIẾN HÀNH

### 1. Tư thế người bệnh:

+ Nằm ngửa, cánh tay đưa ra trước 90 độ, khuỷu gấp 90 độ, đặt trên thân mình, ôm qua ngực.

+ Nằm nghiêng về bên lành, tay vuông góc thân mình trên 1 giá đỡ riêng.



## **2. Vô cảm:**

Gây tê đám rối thần kinh cánh tay hoặc gây mê

## **3. Kỹ thuật:**

- Đường mổ: Rạch da khoảng 10 - 20 cm (theo thương tổn phức tạp của xương) đường sau cánh tay và qua mỏm khuỷu.
- Phẫu tích bộc lộ thần kinh trụ, giữ bằng lam mềm
- Cắt mỏm khuỷu hoặc cắt gân cơ tam đầu
- Bộc lộ đầu dưới xương cánh tay
- Làm sạch diện gãy và khớp khuỷu
- Đặt lại xương, kết hợp xương bằng kim Kirschner/ Kwire chéo ổ gãy hoặc đặt nẹp vít và bắt vít (theo thứ tự ổ gãy liên lồi cầu - ổ gãy trên lồi cầu)
- KHX theo nguyên tắc 2 cột trụ trong và ngoài
- Kiểm tra ổ gãy, cầm máu, bơm rửa kỹ
- Đặt dẫn lưu nếu cần thiết, rút sau 24 – 48h
- Khâu phục hồi các lớp theo giải phẫu
- Néo ép lại mỏm khuỷu hoặc khâu lại gân cơ tam đầu
- Băng vô khuẩn
- Túi treo tay hoặc nẹp bột cánh cẳng bàn tay khuỷu 90° sau mổ.

## **Chú ý:**

- Phẫu tích bộc lộ thần kinh trụ tránh tổn thương thứ phát
- Kết hợp xương vững chắc liên lồi cầu – liên lồi cầu (2 cột trụ trong ngoài)

## **VI. THEO DÕI VÀ XỬ TRÍ TAI BIẾN**

- Tụ máu, phù nề sau mổ
- Nhiễm trùng sau mổ
- Liệt thần kinh sau mổ: do chấn thương cơ kéo trong mổ, garo kéo dài (liệt 3 dây)
- Phục hồi chức năng sau mổ

# PHẪU THUẬT KHX GÃY MỎM KHUYỦ

## I. ĐẠI CƯƠNG

Gãy mỏm khuỷu là loại gãy nội khớp, thường do chấn thương trực tiếp. Mỏm khuỷu là nơi bám tận của gân cơ tam đầu cánh tay, sau chấn thương do lực co kéo nên thường gãy di lệch nhiều.

Gãy mỏm khuỷu thường phải xử trí phẫu thuật; Phẫu thuật KHX mỏm khuỷu néo ép bằng kim Kirschner/ Kwire và chỉ thép hoặc nẹp vít.

Biến chứng hàng đầu có thể gặp: Hạn chế vận động khuỷu.

## II. CHỈ ĐỊNH

- Gãy mỏm khuỷu di lệch, hoặc có trật khớp khuỷu
- Điều trị bảo tồn thất bại
- Nhu cầu vận động sớm

## III. CHỐNG CHỈ ĐỊNH

- Đang có tình trạng nhiễm khuẩn
- Toàn trạng nặng vì đa chấn thương

## IV. CHUẨN BỊ

### 1. Người thực hiện

Phẫu thuật viên là bác sỹ chuyên khoa Chấn thương chỉnh hình

### 2. Người bệnh

Được giải thích đầy đủ về cuộc phẫu thuật, các tai biến, biến chứng có thể gặp trong và sau cuộc phẫu thuật (tổn thương thần kinh quay, khớp giả, tai biến do gây tê đám rối, gây mê...). Nhịn ăn trước 6 giờ

### 3. Phương tiện

- Bộ dụng cụ KHX cẳng tay
- Bộ nẹp vít xương cẳng tay
- Bộ kim Kirschner/ Kwire và chỉ thép

### 4. Hồ sơ bệnh án

Ghi đầy đủ chi tiết các lần thăm khám, hội chẩn, giải thích cho người bệnh và gia đình.

### 5. Dự kiến thời gian phẫu thuật: 90 phút

## V. CÁC BƯỚC TIẾN HÀNH

**1. Tư thế người bệnh:** Nằm ngửa, tay đặt vuông góc với thân mình, ôm qua ngực

**2. Vô cảm**

Gây tê đám rối thần kinh cánh tay hoặc gây mê

### **3. Kỹ thuật**

- Đường mổ: Rạch da khoảng 10 - 20 cm (theo thương tổn phức tạp của xương) đường sau xương trụ và qua mỏm khuỷu
- Bộc lộ đầu trên xương trụ và ổ gãy mỏm khuỷu
- Làm sạch diện gãy và khớp khuỷu
- Đặt lại xương, kết hợp xương néo ép bằng kim Kirschner/ Kwire và chỉ thép hoặc đặt nẹp vít ôm mỏm khuỷu và bắt vít
- Kiểm tra ổ gãy, cầm máu, bơm rửa kỹ
- Đặt dẫn lưu nếu cần thiết, rút sau 24 – 48h
- Khâu phục hồi các lớp theo giải phẫu
- Băng vô khuẩn
- Túi treo tay hoặc nẹp bột cánh cẳng bàn tay khuỷu 90° trong 1 tuần

### **Chú ý:**

- Phẫu tích tránh tổn thương thần kinh trụ
- Làm sạch khớp khuỷu, tránh xơ dính sau mổ

### **VI. THEO DÕI VÀ XỬ TRÍ TAI BIẾN**

- Tụ máu, phù nề sau mổ
- Nhiễm trùng sau mổ
- Liệt thần kinh sau mổ: do chấn thương cơ kéo trong mổ, garo kéo dài (liệt 3 dây)
- Phục hồi chức năng sau mổ

# PHẪU THUẬT KHX GÃY MỠM KHUYỬ PHỨC TẠP

## I. ĐẠI CƯƠNG

Gãy mồm khuỷu là loại gãy nội khớp, thường do chấn thương trực tiếp. Mồm khuỷu là nơi bám tận của gân cơ tam đầu cánh tay, sau chấn thương do lực co kéo nên thường gãy di lệch nhiều. Gãy mồm khuỷu phức tạp do cơ chế trực tiếp và gián tiếp, lực co cơ mạnh gây di lệch nhiều, trật khớp.

Gãy mồm khuỷu phức tạp thường phải xử trí phẫu thuật. Phẫu thuật KHX mồm khuỷu néo ép bằng kim Kirschner/ Kwire và chỉ thép hoặc nẹp vít.

Biến chứng hàng đầu có thể gặp: hạn chế vận động khuỷu.

## II. CHỈ ĐỊNH

- Gãy mồm khuỷu phức tạp, di lệch, hoặc có trật khớp khuỷu, khớp quay trụ trên
- Điều trị bảo tồn thất bại

## III. CHỐNG CHỈ ĐỊNH

- Đang có tình trạng nhiễm khuẩn
- Toàn trạng nặng vì đa chấn thương

## IV. CHUẨN BỊ

### 1. Người thực hiện

Phẫu thuật viên là bác sĩ chuyên khoa Chấn thương chỉnh hình

### 2. Người bệnh

Được giải thích đầy đủ về cuộc phẫu thuật, các tai biến, biến chứng có thể gặp trong và sau cuộc phẫu thuật (tổn thương thần kinh quay, khớp giả, tai biến do gây tê đám rối, gây mê...). Nhịn ăn trước 6 giờ

### 3. Phương tiện

- Bộ dụng cụ KHX cẳng tay
- Bộ nẹp vít xương cẳng tay
- Bộ kim Kirschner/ Kwire và chỉ thép

### 4. Hồ sơ bệnh án

Ghi đầy đủ chi tiết các lần thăm khám, hội chẩn, giải thích cho người bệnh và gia đình

### 5. Dự kiến thời gian phẫu thuật: 90 phút

## V. CÁC BƯỚC TIẾN HÀNH

1. Tư thế người bệnh: Nằm ngửa, tay đặt vuông góc với thân mình, ôm qua ngực
2. Vô cảm:

Gây tê đám rối thần kinh cánh tay hoặc gây mê

### **3. Kỹ thuật:**

- Đường mổ: Rạch da khoảng 10 - 20 cm (theo thương tổn phức tạp của xương) đường sau xương trụ và qua mỏm khuỷu.
- Bộc lộ rộng rãi đầu trên xương trụ và ổ gãy mỏm khuỷu, khớp quay trụ trên
- Làm sạch diện gãy và khớp khuỷu
- Đặt lại xương, đặt lại khớp khuỷu, khớp quay trụ trên, kết hợp xương néo ép bằng kim Kirschner/ Kwire và chỉ thép hoặc đặt nẹp vít ôm mỏm khuỷu và bắt vít
- Trường hợp gãy phức tạp kèm trật khớp, có thể cố định khớp khuỷu, khớp quay trụ tạm thời bằng kim Kirschner/ Kwire (rút sau 3 – 4 tuần)
- Kiểm tra ổ gãy, cầm máu, bơm rửa kỹ
- Đặt dẫn lưu nếu cần thiết, rút sau 24 – 48h
- Khâu phục hồi các lớp theo giải phẫu
- Băng vô khuẩn
- Túi treo tay hoặc nẹp bột cánh cẳng bàn tay khuỷu 90° trong 2 - 3 tuần

### **Chú ý:**

- Phẫu tích tránh tổn thương thần kinh trụ
- Làm sạch khớp khuỷu, tránh xơ dính sau mổ

### **VI. THEO DÕI VÀ XỬ TRÍ TAI BIẾN**

- Tụ máu, phù nề sau mổ
- Nhiễm trùng sau mổ
- Liệt thần kinh sau mổ: Do chấn thương cơ kéo trong mổ , garo kéo dài (liệt 3 dây)
- Phục hồi chức năng sau mổ tích cực



# PHẪU THUẬT KẾT HỢP XƯƠNG GÃY HỖ ĐỘ III TRÊN VÀ LIÊN LỖI CẦU XƯƠNG ĐÙI

## I. ĐẠI CƯƠNG

Gãy xương hở độ III (theo Gustilo): Là loại gãy hở mà vết thương phần mềm lớn trên 10 cm, xương gãy phức tạp, có thể tổn thương mạch máu, thần kinh. Tiên lượng gãy xương hở độ III rất nặng, tỷ lệ cắt cụt cao. Bao gồm:

- Độ IIIA: Phần mềm dập nát nhưng còn che phủ được xương.
- Độ IIIB: Mất phần mềm rộng, lộ xương, phẫu thuật cần phải chuyển vạt (vạt cơ, vạt da-cân...) để che xương.
- Độ IIIC: Kèm theo tổn thương mạch và thần kinh

Nguyên tắc chung của phẫu thuật kết hợp xương trong gãy hở độ III trên và liên lồi cầu (TLC, LLC) xương đùi là: Cắt lọc vết thương, làm sạch khớp gối, cố định xương vững, phục hồi mạch, thần kinh (nếu tổn thương), phòng và chống nhiễm khuẩn tốt.

## II. CHỈ ĐỊNH

Gãy hở TLC, LLC xương đùi phải mổ cấp cứu. Tùy theo độ gãy hở mà có chỉ định riêng.

Gãy hở độ IIIA: Cắt lọc phần mềm, phục hồi quan hệ khớp, kéo liên tục qua lồi củ trước xương chày.

Gãy hở độ IIIB: Cắt lọc phần mềm, phục hồi quan hệ khớp, phẫu thuật chuyển vạt che xương-khớp, cố định ngoài hoặc kéo liên tục qua lồi củ trước xương chày.

Gãy hở độ IIIC: Cắt lọc phần mềm, cố định ngoài để cố định xương và phục hồi mạch máu, thần kinh.

## III. CHUẨN BỊ

**1. Người thực hiện:** Là phẫu thuật viên chấn thương chỉnh hình.

### 2. Người bệnh

Được giải thích đầy đủ về bệnh, về cuộc phẫu thuật, các tai biến có thể gặp trong và sau mổ (nhiễm trùng, hoại tử chi...).

Người bệnh hoặc đại diện gia đình kí cam đoan chấp nhận mổ.

### 3. Phương tiện

Bộ dụng cụ đại phẫu.

Bộ dụng cụ kết hợp xương chi dưới.

Khung cố định ngoài, nẹp vít chuyên dùng các cỡ, kim Kirschner các loại

**4. Hồ sơ bệnh án:** Theo quy định của Bộ Y tế.

**5. Dự kiến thời gian phẫu thuật: 90 phút**

#### **IV. CÁC BƯỚC TIẾN HÀNH**

**1. Tư thế người bệnh:** Nằm ngửa trên bàn mổ.

#### **2. Vô cảm**

Gây tê tùy sống, ngoài màng cứng hoặc gây mê.

#### **3. Kỹ thuật tiến hành**

Đánh rửa vết thương sạch bằng xà phòng vô khuẩn với nước muối sinh lý.

Ga-rô gốc chi- tốt nhất với ga-rô hơi.

Thì cắt lọc phần mềm: cắt lọc mép vết thương ít nhất 2 mm, cắt bỏ tổ chức dập nát, làm sạch khớp gối (lấy dị vật, máu tụ...). Rạch rộng vết thương, tiếp tục cắt lọc phần mềm và rửa vùng mổ bằng nhiều nước muối sinh lý. Kiểm tra mạch máu và thần kinh (gãy hở độ IIC).

Thì cố định xương: Làm sạch đầu xương bằng thìa nạo, kìm gặm xương. Rửa lại ổ mổ một lần nữa để đảm bảo khớp không còn dị vật.

#### Độ IIIA:

Nếu mặt khớp di lệch: Sửa di lệch, cố định bằng các kim Kirschner.

Xuyên kim Kirchsner qua lồi củ trước xương chày để kéo liên tục.

#### Độ IIIB:

Nếu diện lộ xương ít: Dùng các vật da-cân lân cận xoay chuyển để che xương. Nếu diện lộ xương nhiều: Dùng vật cơ (cơ rộng, cơ sinh đôi...) chuyển để che.

Dùng khung cố định ngoài hoặc kéo liên tục qua lồi củ trước xương chày để cố định xương.

#### Độ IIIC:

Cố định ngay xương vững bằng khung cố định ngoài.

Phục hồi lưu thông mạch máu: khâu nối nếu vết thương bên, ghép mạch nếu mất đoạn.

Tháo ga-rô để kiểm tra và cầm máu.

Đặt dẫn lưu vết thương (ngoài khớp).

Phục hồi phần mềm.

#### **VI. THEO DÕI VÀ XỬ TRÍ TAI BIẾN**

Lắp móng ngựa, kéo trên khung Braune với trọng lượng bằng 1/6-1/8 trọng lượng cơ thể người bệnh.

Chảy máu sau mổ: Mở vết mổ lấy máu tụ, cầm máu, băng ép.

Theo dõi hàng ngày mạch mu chân và mạch ống gót.

Theo dõi và chăm sóc vết thương hàng ngày, nếu có nhiễm trùng: Tách vết thương, làm sạch và để hở.

Kháng sinh toàn thân liều cao.

Hướng dẫn cho người bệnh tập phục hồi chức năng cổ-bàn chân.

# PHẪU THUẬT KẾT HỢP XƯƠNG GỠ HỠ ĐỘ I THÂN HAI XƯƠNG CẰNG TAY

## I. ĐẠI CƯƠNG

Gãy hỡ độ I hai xương cẳng tay là loại gãy hỡ có vết thương nhỏ dưới 1 cm, gọn sạch. Loại này thường do cơ chế chấn thương gián tiếp: ngã chống tay, xương gãy chọc ra ngoài.

## II. CHỈ ĐỊNH PHẪU THUẬT

Gãy hỡ hai xương cẳng tay người lớn

Gãy hỡ hai xương cẳng tay trẻ em di lệch

## III. CHỐNG CHỈ ĐỊNH

Gãy hỡ độ I cẳng tay ở trẻ em không di lệch (gãy cành tươi)

## IV. CHUẨN BỊ

**1. Người thực hiện:** Là phẫu thuật viên chấn thương chỉnh hình.

### 2. Người bệnh

Được giải thích đầy đủ về bệnh, về cuộc phẫu thuật, các tai biến có thể gặp trong và sau mổ (nhiễm trùng, khớp giả...). Người bệnh hoặc đại diện gia đình kí cam đoan chấp nhận mổ.

### 3. Phương tiện

Bộ dụng cụ đại phẫu.

Bộ dụng cụ kết hợp xương chi trên.

Khoan Y tế, nẹp vít chuyên dùng các cỡ, đinh Rush, Kirschner... các loại

**4. Hồ sơ bệnh án:** Theo quy định của Bộ Y tế.

**5. Dự kiến thời gian phẫu thuật: 90 phút**

## V. CÁC BƯỚC TIẾN HÀNH

**1. Tư thế người bệnh:** Nằm ngửa, tay dạng vuông góc với thân mình, kê trên một bàn mổ riêng.

### 2. Vô cảm

Gây tê đám rối thần kinh cánh tay hoặc gây mê toàn thân.

### 3. Kỹ thuật tiến hành

Đánh rửa sạch chi trên từ nách đến bàn tay, cạo lông, cắt móng tay...

Ga-rô gốc chi, tốt nhất với ga-rô hơi. Áp lực 250 mmHg.

***Thì xử trí phần mềm và rạch da:***

Cắt lọc mép vết thương ít nhất 2 mm, cắt bỏ tổ chức dập nát. Rạch rộng vết thương, tiếp tục cắt lọc phần mềm và rửa vùng mổ bằng nhiều nước muối sinh lý

Rạch da: xương quay theo đường Henry hoặc đường Thompson. Xương trụ rạch da dọc theo mào trụ.

### ***Thì can thiệp về xương***

Làm sạch hai đầu xương gãy, bơm rửa huyết thanh, Betadin

Đặt lại xương, giữ ổ gãy bằng dụng cụ giữ xương

Cố định ổ gãy bằng nẹp - vít hoặc đinh Rush

Dẫn lưu ổ gãy, ống dẫn lưu cỡ 14-16F

***Thì đóng vết mổ:*** Theo các lớp giải phẫu

## **VI. THEO DÕI VÀ XỬ TRÍ TAI BIẾN**

Theo dõi sau mổ: Mạch quay, mạch trụ, ống dẫn lưu 30'/lần trong 6h đầu sau mổ

Theo dõi và chăm sóc vết thương hàng ngày, nếu có nhiễm trùng: Tách vết thương, làm sạch và để hở.

Chảy máu sau mổ: Mở vết mổ lấy máu tụ, cầm máu, băng ép.

Gác tay cao, tập vận động cổ và bàn ngón tay, vận động khuỷu.



# PHẪU THUẬT KẾT HỢP XƯƠNG GÃY HỖ ĐỘ II THÂN HAI XƯƠNG CẰNG TAY

## I. ĐẠI CƯƠNG

Gãy hờ độ II hai xương cẳng tay là loại gãy hờ có vết thương trên 2 cm, gọn sạch (theo Gustilo). Nếu gãy hờ đến sớm trước 6 giờ chỉ định kết hợp xương ngay, nếu đến muộn thì cắt lọc, bất động bột, mổ kết hợp xương thì 2.

**II. CHỈ ĐỊNH PHẪU THUẬT** với tất cả loại gãy hờ độ 2 hai xương cẳng tay.

**III. CHỐNG CHỈ ĐỊNH:** Không có chống chỉ định.

## IV. CHUẨN BỊ

**1. Người thực hiện:** Phẫu thuật viên chấn thương chỉnh hình.

### 2. Người bệnh

Được giải thích đầy đủ về bệnh, về cuộc phẫu thuật, các tai biến có thể gặp trong và sau mổ (nhiễm trùng, khớp giả...). Người bệnh hoặc đại diện gia đình kí cam đoan chấp nhận mổ.

### 3. Phương tiện

Bộ dụng cụ đại phẫu.

Bộ dụng cụ kết hợp xương chi trên.

Khoan Y tế, nẹp vít chuyên dùng các cỡ, đinh Rush, Kirschner... các loại

**4. Hồ sơ bệnh án:** Theo quy định của Bộ Y tế.

**5. Dự kiến thời gian phẫu thuật : 90 phút**

## V. CÁC BƯỚC TIẾN HÀNH

**1. Tư thế người bệnh:** Nằm ngửa, tay giạng vuông góc với thân mình, kê trên một bàn mổ riêng.

**2. Vô cảm:** Gây tê đám rối thần kinh cánh tay hoặc gây mê nội khí quản

### 3. Kỹ thuật tiến hành

Đánh rửa sạch chi trên từ nách đến bàn tay, cạo lông, cắt móng tay...

Ga-rô gốc chi, tốt nhất với ga-rô hơi. Áp lực 250 mmHg.

***Thì xử trí phần mềm và rạch da:***

Cắt lọc mép vết thương ít nhất 2 mm, cắt bỏ tổ chức dập nát. Rạch rộng vết thương, tiếp tục cắt lọc phần mềm và rửa vùng mổ bằng nhiều nước muối sinh lý

Rạch da: Xương quay theo đường Henry hoặc đường Thompson. Xương trụ rạch da dọc theo mào trụ.

***Thì can thiệp về xương:***

Làm sạch hai đầu xương gãy, bơm rửa huyết thanh, Betadin

Đặt lại xương, giữ ổ gãy bằng dụng cụ giữ xương.

Nếu người bệnh đến muộn: Bó bột cánh-cẳng-bàn tay rạch dọc, khuỷu tay gấp tư thế 90 độ, cẳng tay ngửa.

Nếu người bệnh đến sớm, tình trạng toàn thân tốt: kết hợp xương bằng nẹp - vít hoặc đinh Rush

Dẫn lưu ổ gãy, ống dẫn lưu cỡ 14-16F.

***Thì đóng vết mổ*** theo các lớp giải phẫu

**VI. THEO DÕI VÀ XỬ TRÍ TAI BIẾN**

Theo dõi sau mổ: Mạch quay, mạch trụ, ống dẫn lưu 30'/lần trong 6h đầu sau mổ

Theo dõi và chăm sóc vết thương hàng ngày, nếu có nhiễm trùng: Tách vết thương, làm sạch và để hở.

Chảy máu sau mổ: Mở vết mổ lấy máu tụ, cầm máu, băng ép.

Gác tay cao, tập vận động cổ và bàn ngón tay, vận động khuỷu.

# **PHẪU THUẬT KẾT HỢP XƯƠNG GỠ HỠ ĐỘ III THÂN HAI XƯƠNG CẰNG TAY**

## **I. ĐẠI CƯƠNG**

Gãy hờ độ III hai xương cẳng tay là loại gãy hờ rất nặng, vết thương rộng trên 10 cm, dập nát tổ chức phần mềm nhiều. Loại này gây ra nhiều biến chứng: Nhiễm trùng, hạn chế chức năng sấp ngửa cẳng tay, cứng khớp khuỷu và khớp cổ tay... Gãy hờ độ IIIC 2 xương cẳng tay có tỷ lệ cắt cụt chi cao.

## **II. CHỈ ĐỊNH PHẪU THUẬT**

Tất cả loại gãy hờ độ III hai xương cẳng tay đều phải phẫu thuật cấp cứu. Chỉ định chung cho gãy hờ độ III: Cát lọc tổ chức phần mềm, cố định ngoài ( đây là phương pháp tốt nhất , nếu có) hoặc bó bột cánh- cẳng- bàn tay, kết hợp xương thì sau.

**III. CHỐNG CHỈ ĐỊNH:** Không có chống chỉ định.

## **IV. CHUẨN BỊ**

**1. Người thực hiện:** Là phẫu thuật viên chấn thương chỉnh hình.

### **2. Người bệnh**

Được giải thích đầy đủ về bệnh, về cuộc phẫu thuật, các tai biến có thể gặp trong và sau mổ (nhiễm trùng, khớp giả...).

Người bệnh hoặc đại diện gia đình kí cam đoan chấp nhận mổ.

### **3. Phương tiện**

Bộ dụng cụ đại phẫu.

Bộ dụng cụ kết hợp xương chi trên.

Khoan Y tế, khung cố định ngoài chuyên dùng cho cẳng tay.

**4. Hồ sơ bệnh án:** Theo quy định của bộ Y tế.

**5. Dự kiến thời gian phẫu thuật: 90 phút**

## **V. CÁC BƯỚC TIẾN HÀNH**

**1. Tư thế người bệnh:** Nằm ngửa, tay giạng vuông góc với thân mình, kê trên một bàn mổ riêng.

**2. Vô cảm:** Gây tê đám rối thần kinh cánh tay hoặc gây mê nội khí quản

### **3. Kỹ thuật tiến hành**

Đánh rửa sạch chi trên từ nách đến bàn tay, cạo lông, cắt móng tay...

Ga-rô gốc chi, tốt nhất với ga-rô hơi. Áp lực 250 mmHg.

***Thì xử trí phần mềm:***

Cắt lọc mép vết thương ít nhất 2 mm, cắt bỏ tổ chức dập nát. Rửa rộng vết thương, tiếp tục cắt lọc phần mềm và rửa vùng mô bằng nhiều nước muối sinh lý. Phục hồi gân, thần kinh và mạch máu.

***Thì can thiệp về xương:***

Làm sạch hai đầu xương gãy, bơm rửa huyết thanh, ô xy già...

Đặt lại xương thẳng trục chi.

Cố định xương bằng khung cố định ngoài (nếu có)

Dẫn lưu ổ gãy, ống dẫn lưu cỡ 14-16F.

***Thì đóng vết mổ*** theo các lớp giải phẫu.

Bó bột cánh- cẳng-bàn tay (nếu không có khung cố định ngoài), để khuỷu ở tư thế cơ năng.

**VI. THEO DÕI VÀ XỬ TRÍ TAI BIẾN**

Theo dõi sau mổ: Mạch quay, mạch trụ, ống dẫn lưu 30'/lần trong 6h đầu sau mổ

Theo dõi và chăm sóc vết thương hàng ngày, nếu có nhiễm trùng: Tách vết thương, làm sạch và để hở.

Chảy máu sau mổ: Mở vết mổ lấy máu tụ, cầm máu, băng ép.

Gác tay cao, tập vận động cổ và bàn ngón tay, vận động khuỷu.

# PHẪU THUẬT KẾT HỢP XƯƠNG GỠ HỞ ĐỘ I THÂN XƯƠNG CÁNH TAY

## I. ĐẠI CƯƠNG

Gãy hở độ I thân xương cánh tay là loại gãy hở có vết thương nhỏ dưới 1 cm, gọn sạch. Loại này thường do cơ chế chấn thương gián tiếp, xương gãy chéo vát chọc ra ngoài.

## II. CHỈ ĐỊNH PHẪU THUẬT

Phẫu thuật kết hợp xương gãy hở độ I thân xương cánh tay người lớn.

## III. CHỐNG CHỈ ĐỊNH

Phẫu thuật kết hợp xương gãy hở độ I thân xương cánh tay ở trẻ em

## IV. CHUẨN BỊ

**1. Người thực hiện:** Là phẫu thuật viên chấn thương chỉnh hình.

**2. Người bệnh**

Được giải thích đầy đủ về bệnh, về cuộc phẫu thuật, các tai biến có thể gặp trong và sau mổ (nhiễm trùng, khớp giả...). Người bệnh hoặc đại diện gia đình kí cam đoan chấp nhận mổ.

**3. Phương tiện**

Bộ dụng cụ đại phẫu.

Bộ dụng cụ kết hợp xương chi trên.

Khoan Y tế, nẹp vít cánh tay các cỡ, đinh Rush các cỡ.

**4. Hồ sơ bệnh án:** Theo quy định của bộ Y tế.

**5. Dự kiến thời gian phẫu thuật : 90 phút**

## V. CÁC BƯỚC TIẾN HÀNH

**1. Tư thế người bệnh:** Nằm ngửa, tay giạng vuông góc với thân mình, kê trên một bàn mổ riêng.

**2. Vô cảm:** Gây tê đám rối thần kinh cánh tay hoặc gây mê nội khí quản

**3. Kỹ thuật tiến hành**

Đánh rửa sạch chi trên từ bàn tay đến nách và một phần ngực bên cánh tay gãy, cạo lông, cắt móng tay...

**Thì xử trí phần mềm:**

Cắt lọc mép vết thương ít nhất 2 mm, cắt bỏ tổ chức dập nát. Rạch rộng vết thương theo trục chi, tiếp tục cắt lọc phần mềm và rửa vùng mổ bằng nhiều nước muối sinh lý.

Đường rạch tùy theo vị trí vết thương và phải thuận tiện cho việc kết hợp xương. Phẫu tích thần kinh quay, tránh làm tổn thương.

**Thì can thiệp về xương:**

Làm sạch hai đầu xương gãy, bơm rửa huyết thanh, ô xy già...

Đặt lại xương thẳng trục chi.

Kết hợp xương bằng nẹp vít hoặc đinh Rush

Dẫn lưu ổ gãy, ống dẫn lưu cỡ 16-18F.

***Thì đóng vết mổ*** theo các lớp giải phẫu.

Tăng cường nẹp bột cánh- cẳng-bàn tay, để khuỷu ở tư thế cơ năng.

## **VI. THEO DÕI VÀ XỬ TRÍ TAI BIẾN**

Theo dõi sau mổ: Mạch quay, mạch trụ, ống dẫn lưu 30'/lần trong 6h đầu sau mổ

Theo dõi và chăm sóc vết thương hàng ngày, nếu có nhiễm trùng: Tách vết thương, làm sạch và để hở.

Chảy máu sau mổ: Mở vết mổ lấy máu tụ, cầm máu, băng ép.

Gác tay cao, tập vận động cổ và bàn ngón tay, vận động khuỷu.

# PHẪU THUẬT KẾT HỢP XƯƠNG GÃY HỒ ĐỘ II THÂN XƯƠNG CÁNH TAY

## I. ĐẠI CƯƠNG

Gãy hở độ II thân xương cánh tay là loại gãy hở có vết thương trên 2 cm, gọn sạch ( theo Gustilo). Nếu gãy hở đến sớm trước 6 giờ chỉ định kết hợp xương ngay, nếu đến muộn thì cắt lọc, bất động bột, mổ kết hợp xương thì 2.

**II. CHỈ ĐỊNH PHẪU THUẬT** với tất cả loại gãy hở độ II thân xương cánh tay.

**III. CHỐNG CHỈ ĐỊNH:** Không có chống chỉ định.

## IV. CHUẨN BỊ

**1. Người thực hiện:** Là phẫu thuật viên chấn thương chỉnh hình.

### 2. Người bệnh

Được giải thích đầy đủ về bệnh, về cuộc phẫu thuật, các tai biến có thể gặp trong và sau mổ (nhiễm trùng, khớp giả...). Người bệnh hoặc đại diện gia đình kí cam đoan chấp nhận mổ.

### 3. Phương tiện

Bộ dụng cụ đại phẫu.

Bộ dụng cụ kết hợp xương chi trên.

Khoan Y tế, nẹp vít cánh tay các cỡ, đinh Rush các cỡ.

**4. Hồ sơ bệnh án:** Theo quy định của bộ Y tế.

**5. Dự kiến thời gian phẫu thuật: 90 phút**

## V. CÁC BƯỚC TIẾN HÀNH

**1. Tư thế người bệnh:** Nằm ngửa, tay giạng vuông góc với thân mình, kê trên một bàn mổ riêng.

**2. Vô cảm:** Gây tê đám rối thần kinh cánh tay hoặc gây mê nội khí quản

### 3. Kỹ thuật tiến hành

Đánh rửa sạch từ bàn tay đến nách và một phần ngực bên cánh tay gãy, cạo lông , cắt móng tay...

#### *Thì xử trí phần mềm:*

Cắt lọc mép vết thương ít nhất 2 mm, cắt bỏ tổ chức dập nát. Rạch rộng vết thương theo trục chi, tiếp tục cắt lọc phần mềm và rửa vùng mổ bằng nhiều nước muối sinh lý.

Đường rạch tùy theo vị trí vết thương và phải thuận tiện cho việc kết hợp xương. Phẫu tích thần kinh quay, tránh làm tổn thương.

- *Thì can thiệp về xương:*

Làm sạch hai đầu xương gãy, bơm rửa huyết thanh, ô xy già...

Đặt lại xương thẳng trục chi.

Kết hợp xương bằng nẹp vít hoặc đinh Rush

Dẫn lưu ổ gãy, ống dẫn lưu cỡ 16-18F.

***Thì đóng vết mổ*** theo các lớp giải phẫu.

Tăng cường nẹp bột cánh- cẳng-bàn tay, để khuỷu ở tư thế cơ năng.

## **VI. THEO DÕI VÀ XỬ TRÍ TAI BIẾN**

Theo dõi sau mổ: Mạch quay, mạch trụ, ống dẫn lưu 30'/lần trong 6h đầu sau mổ

Theo dõi và chăm sóc vết thương hàng ngày, nếu có nhiễm trùng: Tách vết thương, làm sạch và để hở.

Chảy máu sau mổ: Mở vết mổ lấy máu tụ, cầm máu, băng ép.

Gác tay cao, tập vận động cổ và bàn ngón tay, vận động khuỷu.



# **PHẪU THUẬT KẾT HỢP XƯƠNG GÃY HỞ ĐỘ III THÂN XƯƠNG CÁNH TAY**

## **I. ĐẠI CƯƠNG**

Gãy hở độ III thân xương cánh tay là loại gãy hở rất nặng , vết thương rộng trên 10 cm, dập nát tổ chức phần mềm nhiều. Loại này gây ra nhiều biến chứng: nhiễm trùng, hạn chế chức năng cánh, căng tay, cứng khớp khuỷu và vai...Gãy hở độ III thân xương cánh tay có tỷ lệ cắt cụt chi cao.

## **II. CHỈ ĐỊNH PHẪU THUẬT**

Mở cấp cứu với tất cả loại gãy hở độ III thân xương cánh tay. Chỉ định chung cho gãy hở độ III: cắt lọc tổ chức phần mềm, cố định ngoài ( đây là phương pháp tốt nhất , nếu có) hoặc bó bột cánh- cẳng- bàn tay ôm vai, kết hợp xương thì sau.

**III. CHỐNG CHỈ ĐỊNH:** Không có chống chỉ định.

## **IV. CHUẨN BỊ**

**1. Người thực hiện:** Là phẫu thuật viên chấn thương chỉnh hình.

### **2. Người bệnh**

Được giải thích đầy đủ về bệnh, về cuộc phẫu thuật, các tai biến có thể gặp trong và sau mổ (nhiễm trùng, khớp giả, hoại tử chi do tổn thương mạch...). Người bệnh hoặc đại diện gia đình kí cam đoan chấp nhận mổ.

### **3. Phương tiện**

Bộ dụng cụ đại phẫu.

Bộ dụng cụ kết hợp xương chi trên.

Khoan Y tế, khung cố định ngoài.

**4. Hồ sơ bệnh án** theo quy định của bộ Y tế.

**5. Dự kiến thời gian phẫu thuật: 90 phút**

## **V. CÁC BƯỚC TIẾN HÀNH**

**1. Tư thế người bệnh:** Nằm ngửa, tay giạng vuông góc với thân mình, kê trên một bàn mổ riêng.

**2. Vô cảm:** Gây tê đám rối thần kinh cánh tay hoặc gây mê nội khí quản

### **3. Kỹ thuật tiến hành**

Đánh rửa sạch từ bàn tay đến nách và một phần ngực bên cánh tay gãy, cạo lông , cắt móng tay...

***Thì xử trí phần mềm:***

Cắt lọc mép vết thương ít nhất 2 mm, cắt bỏ tổ chức dập nát. Rạch rộng vết thương theo trục chi, tiếp tục cắt lọc phần mềm và rửa vùng mổ bằng nhiều nước muối sinh lý.

Đường rạch tùy theo vị trí vết thương và phải thuận tiện cho việc đặt khung cố định ngoài. Phẫu tích kiểm tra thần kinh quay, tránh làm tổn thương. Nếu có tổn thương mạch, thần kinh cần phải phục hồi.

***Thì can thiệp về xương:***

Làm sạch hai đầu xương gãy, bơm rửa huyết thanh, ô xy già...

Đặt lại xương thẳng trục chi.

Lắp khung cố định ngoài để bất động xương.

Dẫn lưu ổ gãy, ống dẫn lưu cỡ 16-18F.

***Thì đóng vết mổ*** theo các lớp giải phẫu.

**VI. THEO DÕI VÀ XỬ TRÍ TAI BIẾN**

Theo dõi sau mổ: Mạch quay, mạch trụ, ống dẫn lưu 30'/lần trong 6h đầu sau mổ

Theo dõi và chăm sóc vết thương hàng ngày, nếu có nhiễm trùng: Tách vết thương, làm sạch và để hở.

Chảy máu sau mổ: Mở vết mổ lấy máu tụ, cầm máu, băng ép.

Gác tay cao, tập vận động cổ và bàn ngón tay, vận động khuỷu.

# PHẪU THUẬT KẾT HỢP XƯƠNG GỠY HỠ LIÊN LÒI CẦU XƯƠNG CÁNH TAY

## I. ĐẠI CƯƠNG

Gãy hờ độ liên lồi cầu (LLC) xương cánh tay hay gặp ở người trưởng thành, là loại gãy hờ nặng, thường do cơ chế chấn thương trực tiếp.

Loại này gây ra nhiều biến chứng và di chứng: tổn thương mạch máu cánh tay, thần kinh quay, thần kinh giữa, hay bị dính khớp khuỷu, hạn chế chức năng sấp ngửa cẳng tay.

## II. CHỈ ĐỊNH PHẪU THUẬT

Mở cấp cứu với tất cả loại gãy hờ LLC xương cánh tay.

Chỉ định chung:

Gãy hờ độ I, II đến sớm: Cắt lọc tổ chức phần mềm, đặt lại xương và kết hợp bằng nẹp vít hoặc kim Kirschner.

Gãy hờ độ III: Cắt lọc tổ chức phần mềm, đặt lại xương và bó bột cánh- cẳng- bàn tay ôm vai, kết hợp xương thì sau.

**III. CHỐNG CHỈ ĐỊNH:** Không có chống chỉ định.

## IV. CHUẨN BỊ

**1. Người thực hiện:** Là phẫu thuật viên chấn thương chỉnh hình.

**2. Người bệnh**

Được giải thích đầy đủ về bệnh, về cuộc phẫu thuật, các tai biến có thể gặp trong và sau mổ (nhiễm trùng, khớp giả, hoại tử chi do tổn thương mạch...). Người bệnh hoặc đại diện gia đình kí cam đoan chấp nhận mổ.

**3. Phương tiện:**

Bộ dụng cụ đại phẫu.

Bộ dụng cụ kết hợp xương chi trên.

Khoan Y tế, nẹp vít chuyên dùng cho vùng khuỷu, kim Kirschner các cỡ.

**4. Hồ sơ bệnh án:** Theo quy định của bộ Y tế.

**5. Dự kiến thời gian phẫu thuật: 90 phút**

## V. CÁC BƯỚC TIẾN HÀNH

**1. Tư thế người bệnh:** Nằm ngửa, tay giạng vuông góc với thân mình, kê trên một bàn mổ riêng.

**2. Vô cảm:** Gây tê đám rối thần kinh cánh tay hoặc gây mê nội khí quản

**3. Kỹ thuật tiến hành**

Đánh rửa sạch từ bàn tay đến nách, cạo lông , cắt móng tay...

Ga-rô gốc chi, tốt nhất với ga-rô hơi. Áp lực 250 mmHg.

***Thì xử trí phần mềm:***

Cắt lọc mép vết thương ít nhất 2 mm, cắt bỏ tổ chức dập nát. Rạch rộng vết thương theo trục chi, tiếp tục cắt lọc phần mềm và rửa vùng mổ bằng nhiều nước muối sinh lý.

Đường rạch tùy theo vị trí vết thương và phải thuận tiện cho việc đặt nẹp vít. Phẫu tích kiểm tra mạch máu và thần kinh, tránh làm tổn thương. Nếu có tổn thương mạch, thần kinh cần phải phục hồi.

***Thì can thiệp về xương:***

Làm sạch diện gãy, bơm rửa huyết thanh, bê-ta-đin...

Đặt lại diện LLC, găm kim Kirschner để giữ tạm, đặt nẹp vít ở bờ ngoài đầu dưới xương cánh tay để kết hợp xương.

Dẫn lưu ổ gãy, ống dẫn lưu cỡ 16-18F.

***Thì đóng vết mổ*** theo các lớp giải phẫu.

Tăng cường bột cánh-cẳng-bàn tay với khuỷu gấp 90 độ

**VI. THEO DÕI VÀ XỬ TRÍ TAI BIẾN**

Theo dõi sau mổ: Mạch quay, mạch trụ, ống dẫn lưu 30'/lần trong 6h đầu sau mổ

Theo dõi và chăm sóc vết thương hàng ngày, nếu có nhiễm trùng: Tách vết thương, làm sạch và để hở.

Chảy máu sau mổ: Mở vết mổ lấy máu tụ, cầm máu, băng ép.

Gác tay cao, tập vận động cổ và bàn ngón tay, vận động khuỷu.

# PHẪU THUẬT KHX GÃY ĐÀI QUAY

## I. ĐẠI CƯƠNG

Gãy đài quay hay gặp, chiếm 30% gãy xương vùng khuỷu. Khoảng 30% có tổn thương phối hợp: gãy lồi cầu trong, gãy mỏm vẹt, tổn thương thần kinh.

Phân loại theo Mason có 4 loại:

- Loại 1: Gãy không di lệch
- Loại 2: Gãy di lệch
- Loại 3: Gãy nhiều mảnh khó hồi phục
- Loại 4: Gãy kèm theo trật khuỷu

Có thể điều trị bảo tồn cho những gãy ít lệch. Lấy bỏ đài quay hay thay đài quay trong gãy phức tạp không có khả năng phục hồi. Phẫu thuật KHX giúp phục hồi cơ năng tốt.

Biến chứng hay gặp là liệt quay thấp và hạn chế vận sấp-ngửa.

## II. CHỈ ĐỊNH

- Gãy có mảnh rời to di lệch.
- Gãy kèm theo tổn thương phối hợp cần giải quyết: trật khớp khuỷu, có mảnh kẹt khớp.

## III. CHỐNG CHỈ ĐỊNH

- Tại chỗ bị rối loạn dinh dưỡng, phỏng nước.
- Toàn thân: Tình trạng nhiễm khuẩn, sốc vì đa chấn thương.

## IV. CHUẨN BỊ

### 1. Người thực hiện

Phẫu thuật viên là bác sĩ chuyên khoa chấn thương chỉnh hình.

### 2. Người bệnh

Được giải thích đầy đủ về cuộc phẫu thuật, các tai biến, biến chứng có thể gặp trong và sau cuộc phẫu thuật (tổn thương thần kinh quay, hạn chế vận động khuỷu, tai biến do gây tê đám rối...). Nhịn ăn trước 6 giờ.

### 3. Phương tiện

- Bộ dụng cụ kết hợp xương cho xương cẳng tay.
- Bộ nẹp vít mini hoặc kim Kirschner nhỏ.

### 4. Hồ sơ bệnh án

Ghi đầy đủ, chi tiết các lần thăm khám, hội chẩn, giải thích cho người bệnh và gia đình.

### 5. Dự kiến thời gian phẫu thuật: 90 phút

## V. CÁC BƯỚC TIẾN HÀNH

### 1. Tư thế người bệnh

Nằm ngửa, cánh tay dạng, khuỷu gấp 90°.

## **2. Vô cảm**

Gây tê đám rối thần kinh cánh tay hoặc gây mê.

## **3. Kỹ thuật**

- Đường mổ: Rạch da đường ngoài khoảng 7cm từ lồi cầu ngoài xương cánh tay đến đầu trên xương quay.
- Rạch lớp cân sâu theo đường rạch da. Vào khoang giữa cơ khuỷu và cơ duỗi cổ tay trụ bọc lộ bao khớp và dây chằng vòng.
- Tránh làm tổn thương thần kinh quay (thần kinh gian cốt sau): Sấp cẳng tay, rạch bao khớp đi ra phía sau và không phẫu tích quá xa xuống dưới dây chằng vòng.
- Bọc lộ rõ diện gãy, làm sạch.
- Đặt lại xương. Cố định diện gãy bằng nẹp vít mini, vít tự do hoặc kim Kirschner nhỏ tùy thuộc vào kích thước và hình dạng mảnh gãy.
- Rửa vùng mổ, kiểm tra cầm máu.
- Đặt một dẫn lưu 48h.
- Khâu phục hồi các lớp cơ, cân, da theo giải phẫu.
- Băng vô khuẩn.
- Nẹp bột cẳng bàn tay khuỷu 90° trong 10 ngày.

## **V. THEO DÕI VÀ XỬ TRÍ TAI BIẾN**

1. Tụ máu, phù nề sau mổ.
2. Nhiễm khuẩn sau mổ.
3. liệt thần kinh quay: Có thể do chấn thương, garo hoặc co kéo trong mổ.

# PHẪU THUẬT KHX GÃY ĐÀI QUAY PHỨC TẠP

## I. ĐẠI CƯƠNG

Gãy đài quay hay gặp, chiếm 30% gãy xương vùng khuỷu. Khoảng 30% có tổn thương phối hợp: gãy lồi cầu trong, gãy mỏm vẹt, tổn thương thần kinh.

Phân loại theo Mason có 4 loại:

- Loại 1: Gãy không di lệch
- Loại 2: Gãy di lệch
- Loại 3: Gãy nhiều mảnh khó hồi phục
- Loại 4: Gãy kèm theo trật khuỷu

Gãy đài quay phức tạp thuộc loại 3 theo phân loại Mason. Phẫu thuật KHX là khó khăn.

Phẫu thuật lấy bỏ hoặc thay đài quay nhân tạo có thể được xem xét chỉ định.

Biến chứng hay gặp là liệt quay thấp và hạn chế vận sấp-ngửa và vận động khuỷu.

## II. CHỈ ĐỊNH

- Gãy di lệch, các mảnh đủ lớn để đưa dụng cụ KHX vào (dựa vào CT scan).
- Gãy kèm theo tổn thương phối hợp cần giải quyết: trật khớp khuỷu, có mảnh kẹt khớp.

## III. CHỐNG CHỈ ĐỊNH

- Tại chỗ bị rối loạn dinh dưỡng, phỏng nước.
- Toàn thân: tình trạng nhiễm khuẩn, sốc vì đa chấn thương.

## IV. CHUẨN BỊ

### 1. Người thực hiện

Phẫu thuật viên là bác sĩ chuyên khoa chấn thương chỉnh hình.

### 2. Người bệnh

Được giải thích đầy đủ về cuộc phẫu thuật, các tai biến, biến chứng có thể gặp trong và sau cuộc phẫu thuật (tổn thương thần kinh quay, hạn chế vận động khuỷu, tai biến do gây tê đám rối...). Nhịn ăn trước 6 giờ.

### 3. Phương tiện

- Bộ dụng cụ kết hợp xương cho xương cẳng tay.
- Bộ nẹp vít mini hoặc kim nhỏ.

### 4. Hồ sơ bệnh án

Ghi đầy đủ, chi tiết các lần thăm khám, hội chẩn, giải thích cho người bệnh và gia đình.

### 5. Dự kiến thời gian phẫu thuật : 90 phút

## V. CÁC BƯỚC TIẾN HÀNH

### 1. Tư thế người bệnh

Nằm ngửa, cánh tay dạng, khuỷu gấp  $90^\circ$ .

## **2. Vô cảm**

Gây tê đám rối thần kinh cánh tay hoặc gây mê.

## **3. Kỹ thuật**

- Đường mổ: Rạch da đường ngoài khoảng 7cm từ lồi cầu ngoài xương cánh tay đến đầu trên xương quay.
- Rạch lớp cân sâu theo đường rạch da. Vào khoang giữa cơ khuỷu và cơ duỗi cổ tay trụ bộc lộ bao khớp và dây chằng vòng.
- Tránh làm tổn thương thần kinh quay (thần kinh gian cốt sau): Sấp cẳng tay, rạch bao khớp đi ra phía sau và không phẫu tích quá xa xuống dưới dây chằng vòng.
- Bộc lộ rõ diện gãy.
- Đặt lại các mảnh gãy, cố định bằng vít mini hoặc kim nhỏ.
- Rửa vùng mổ, kiểm tra cầm máu.
- Đặt một dẫn lưu 48h.
- Khâu phục hồi các lớp cơ, cân, da theo giải phẫu.
- Băng vô khuẩn.
- Nẹp bột cẳng bàn tay khuỷu  $90^\circ$  trong 10 ngày.

## **V. THEO DÕI VÀ XỬ TRÍ TAI BIẾN**

1. Tụ máu, phù nề sau mổ.
2. Nhiễm khuẩn sau mổ.
3. liệt thần kinh quay: Có thể do chấn thương, garo hoặc co kéo trong mổ.



# **PHẪU THUẬT TẠO HÌNH CỨNG KHỚP CỔ TAY SAU CHẤN THƯƠNG**

## **I. ĐẠI CƯƠNG**

Sự tiến bộ của phẫu thuật với xu hướng phẫu thuật tái tạo thì phẫu thuật làm cứng khớp cổ tay ít được thực hiện hơn so với vài thập kỷ trước.

Có các phương pháp như vít, đinh Steinmann, nẹp vít. Năm 1970, nhóm AO mô tả 1 loại nẹp nén động giúp cố định vững. Từ đó đến nay kỹ thuật này được sử dụng phổ biến nhất.

Các biến chứng có thể gặp: tổn thương gân, nhiễm trùng, hạn chế vận động khớp bàn ngón, đau tái phát hoặc không liên diện sụn.

## **II. CHỈ ĐỊNH**

- Đau do thoái hóa khớp sau chấn thương.

- Gãy nội khớp phức tạp.

## **III. CHỐNG CHỈ ĐỊNH**

- Trẻ em dưới 10 tuổi.

- Thường không chỉ định cho bệnh nhân lớn tuổi hoặc bệnh viêm khớp dạng thấp.

## **IV. CHUẨN BỊ**

### **1. Người thực hiện**

Phẫu thuật viên là bác sĩ chuyên khoa chấn thương chỉnh hình.

### **2. Người bệnh**

Được giải thích đầy đủ về cuộc phẫu thuật, các tai biến, biến chứng có thể gặp trong và sau cuộc phẫu thuật (tổn thương thần kinh quay, hạn chế vận động khuỷu, tai biến do gây tê đám rối...). Nhịn ăn trước 6 giờ.

### **3. Phương tiện**

- Bộ dụng cụ kết hợp xương cho xương cẳng tay.

- Bộ nẹp vít mini hoặc kim nhỏ.

### **4. Hồ sơ bệnh án**

Ghi đầy đủ, chi tiết các lần thăm khám, hội chẩn, giải thích cho người bệnh và gia đình.

### **5. Dự kiến thời gian phẫu thuật: 90 phút**

## **V. CÁC BƯỚC TIẾN HÀNH**

### **1. Tư thế người bệnh:**

Nằm ngửa, tay dạng, cẳng tay sấp.

### **2. Vô cảm**

Gây tê đám rối thần kinh cánh tay hoặc gây mê.

### **3. Kỹ thuật**

- Đường mổ: Rạch da hình cong phía mu tay ngay trên khớp quay-trụ dưới khoảng 3 cm đến giữa đốt bàn ngón 3.
- Tìm và bảo vệ nhánh thần kinh bì.
- Vén gân duỗi chung các ngón sang 1 bên và gân duỗi dài ngón cái sang 1 bên.
- Đục phần xương cho phẳng để đặt nẹp và lấy hết sạch phần sụn khớp.
- Đặt nẹp với cổ tay ở vị trí duỗi cổ tay khoảng 10-20 độ và nghiêng trụ khoảng 5 độ.
- Bắt vít để cố định nẹp: Phần xương bàn ngón 3 và xương quay 3 vít và phần khớp cổ tay 1 vít
- Rửa vùng mổ, kiểm tra cầm máu.
- Khâu phục hồi các lớp bao khớp, cân, da theo giải phẫu.
- Băng vô khuẩn.
- Nẹp bột cánh cẳng bàn tay theo tư thế đặt nẹp khoảng 2-3 tuần.

### **V. THEO DÕI VÀ XỬ TRÍ TAI BIẾN**

1. Tụ máu và phù nề sau mổ.
2. Nhiễm khuẩn sau mổ.
3. Đứt gân duỗi hoặc dính gân.

# PHẪU THUẬT KHX GÃY ĐẦU DƯỚI XƯƠNG QUAY

## I. ĐẠI CƯƠNG

Gãy đầu dưới xương quay rất phổ biến, chiếm 16% tất cả gãy xương điều trị ở phòng cấp cứu và chiếm 75% tất cả gãy xương cẳng tay.

Có thể điều trị bảo tồn nắn bột hoặc nắn kín rồi cố định diện gãy bằng kim Kirschner chéo diện gãy hay kỹ thuật Kapandji. Phẫu thuật KHX nẹp vít giúp bệnh nhân vận động được sớm và phục hồi cơ năng tốt.

Biến chứng hay gặp là can lệch và tổn thương thần kinh giữa.

## II. CHỈ ĐỊNH

- Gãy di lệch hoặc điều trị bảo tồn thất bại
- Có biến chứng như can lệch, tổn thương thần kinh quay...

## III. CHỐNG CHỈ ĐỊNH

- Tại chỗ bị rối loạn dinh dưỡng, phỏng nước.
- Toàn thân: Tình trạng nhiễm khuẩn, sốc vì đa chấn thương.

## IV. CHUẨN BỊ

### 1. Người thực hiện

Phẫu thuật viên là bác sĩ chuyên khoa chấn thương chỉnh hình.

### 2. Người bệnh

Được giải thích đầy đủ về cuộc phẫu thuật, các tai biến, biến chứng có thể gặp trong và sau cuộc phẫu thuật (tổn thương thần kinh quay, hạn chế vận động khuỷu, tai biến do gây tê đám rối...). Nhịn ăn trước 6 giờ.

### 3. Phương tiện

- Bộ dụng cụ kết hợp xương cho xương cẳng tay.
- Bộ nẹp vít cho gãy đầu dưới xương quay.

### 4. Hồ sơ bệnh án

Ghi đầy đủ, chi tiết các lần thăm khám, hội chẩn, giải thích cho người bệnh và gia đình.

### 5. Dự kiến thời gian phẫu thuật: 90 phút

## V. CÁC BƯỚC TIẾN HÀNH

### 1. Tư thế người bệnh

Nằm ngửa, cánh tay dạng, cẳng tay ngửa.

### 2. Vô cảm

Gây tê đám rối thần kinh cánh tay hoặc gây mê.

### 3. Kỹ thuật

- Đặt Garo.
- Đường mổ: Rạch da theo đường Henry dài khoảng 10cm.
- Vào khoảng giữa gân gấp cổ tay quay và bó mạch quay bộc lộ gân gấp các ngón, sau đó vén sang bên bộc lộ cơ sấp vuông.
- Bộc lộ cơ sấp vuông và vén vào trong để vào đầu dưới xương quay.
- Bộc lộ rõ diện khớp và phía trung tâm đủ để đặt nẹp, làm sạch đầu xương.
- Đặt lại xương, ốp nẹp và cố định bằng kim kẹp xương giữ nẹp.
- Bắt vít để cố định nẹp, ít nhất 3 vít ở đầu trung tâm.
- Rửa vùng mổ, kiểm tra cầm máu.
- Khâu phục hồi các lớp cân cơ, da theo giải phẫu.
- Băng vô khuẩn.
- Nẹp bột cố định bàn tay, treo tay để trong 2-3 tuần.

#### **V. THEO DÕI VÀ XỬ TRÍ TAI BIẾN**

1. Tụ máu, phù nề sau mổ.
2. Nhiễm khuẩn sau mổ.
3. Tổn thương động mạch quay hoặc thần kinh giữa.

# PHẪU THUẬT KHX GÃY TRẬT KHỚP CỔ TAY

## I. ĐẠI CƯƠNG

Ở cổ tay có thể gặp trật khớp hoặc gãy xương đơn thuần, nhưng thường là gãy xương kèm theo trật khớp. Gãy xương thuyên-trật xương nguyệt là loại gãy trật phổ biến nhất. Cần chú ý để đưa ra chẩn đoán để xử trí. Phẫu thuật KHX giúp phục hồi chức năng và tránh các di chứng sau này.

Biến chứng hay gặp là tổn thương thần kinh giữa và khớp giả.

## II. CHỈ ĐỊNH

- Gãy xương thuyên di lệch.
- Điều trị bảo tồn nắn bột thất bại.

## III. CHỐNG CHỈ ĐỊNH

- Đang có tình trạng nhiễm khuẩn.
- Sốc nặng vì đa chấn thương.

## IV. CHUẨN BỊ

### 1. Người thực hiện

Phẫu thuật viên là bác sĩ chuyên khoa chấn thương chỉnh hình.

### 2. Người bệnh

Được giải thích đầy đủ về cuộc phẫu thuật, các tai biến, biến chứng có thể gặp trong và sau cuộc phẫu thuật (tổn thương thần kinh quay, hạn chế vận động khuỷu, tai biến do gây tê đám rối...). Nhịn ăn trước 6 giờ.

### 3. Phương tiện

- Bộ dụng cụ kết hợp xương cho xương cẳng tay.
- Bộ nẹp vít cho gãy đầu dưới xương quay.

### 4. Hồ sơ bệnh án

Ghi đầy đủ, chi tiết các lần thăm khám, hội chẩn, giải thích cho người bệnh và gia đình.

### 5. Dự kiến thời gian phẫu thuật: 90 phút

## V. CÁC BƯỚC TIẾN HÀNH

### 1. Tư thế người bệnh

Nằm ngửa, cẳng tay để ngửa, kê toan cho cổ tay duỗi.

### 2. Vô cảm

Gây tê đám rối thần kinh cánh tay hoặc gây mê.

### 3. Kỹ thuật

- Đặt Garo.
- Đường mổ: Rạch da 6-8 cm từ nếp gấp cổ tay theo gân gấp cổ tay quay kéo lên trên.
- Tách và kéo gân gấp cổ tay quay về phía bờ trụ, rạch dọc bao khớp cổ tay kéo sang hai bên làm lộ xương thuyền, xương nguyệt và đầu dưới xương quay.
- Bộc lộ rõ các mặt khớp của xương nguyệt và diện gãy xương thuyền, làm sạch khớp và diện gãy.
- Nắn trật, đặt lại diện gãy sau đó cố định bằng kim Kirschner hoặc vít mini tùy kích thước mảnh gãy.
- Rửa vùng mổ, kiểm tra cầm máu.
- Khâu phục hồi các lớp bao khớp, cân, da theo giải phẫu.
- Băng vô khuẩn.
- Nẹp bột cố định bàn tay ôm ngón cái 2-3 tuần.

Chú ý:

- + Tránh làm tổn thương động mạch quay và gân gấp cổ tay quay.
- + Khi kéo bộc lộ vết mổ bằng móc về phía trụ cần tránh làm tổn thương thần kinh giữa.

## **VI. THEO DÕI VÀ XỬ TRÍ TAI BIẾN**

1. Tụ máu, phù nề sau mổ.
2. Nhiễm khuẩn sau mổ.
3. Tổn thương động mạch quay, thần kinh giữa hay gân gấp cổ tay quay.

# PHẪU THUẬT KHX GÃY CHỖM ĐỐT BÀN VÀ NGÓN TAY

## I. ĐẠI CƯƠNG

Gãy đốt bàn và ngón tay là loại gãy phổ biến trong các gãy xương của chi trên. Gãy chỏm đốt bàn và ngón tay hiếm gặp hơn và là loại gãy nội khớp, thường gãy phức tạp, ảnh hưởng trực tiếp đến khớp bàn ngón và khớp liên đốt ngón. Do yêu cầu hoạt động chức năng tinh tế và vận động sớm của bàn tay, ngày nay phẫu thuật KHX bàn ngón tay thường được chỉ định để đạt được giải phẫu tốt nhất

Phẫu thuật KHX chỏm đốt bàn và ngón tay bằng nẹp vít mini hoặc kim Kirschner

Biến chứng hàng đầu có thể gặp: hạn chế vận động khớp bàn ngón, liên đốt ngón

## II. CHỈ ĐỊNH

- Gãy chỏm đốt bàn, ngón tay di lệch
- Gãy phức tạp, gãy nội khớp, trật khớp
- Điều trị bảo tồn thất bại

## III. CHỐNG CHỈ ĐỊNH

- Đang có tình trạng nhiễm khuẩn
- Toàn trạng nặng vì đa chấn thương

## IV. CHUẨN BỊ

### 1. Người thực hiện

Phẫu thuật viên là bác sỹ chuyên khoa Chấn thương chỉnh hình

### 2. Người bệnh

Được giải thích đầy đủ về cuộc phẫu thuật, các tai biến, biến chứng có thể gặp trong và sau cuộc phẫu thuật (tổn thương thần kinh quay, khớp giả, tai biến do gây tê đám rối, gây mê...). Nhịn ăn trước 6 giờ

### 3. Phương tiện

- Bộ dụng cụ KHX bàn ngón tay
- Bộ nẹp vít mini
- Bộ kim Kirschner

### 4. Hồ sơ bệnh án

Ghi đầy đủ chi tiết các lần thăm khám, hội chẩn, giải thích cho người bệnh và gia đình

### 5. Dự kiến thời gian phẫu thuật: 90 phút

## V. CÁC BƯỚC TIẾN HÀNH

### 1. Tư thế người bệnh

Nằm ngửa, tay đặt ngang ra bàn mổ, garo hơi dòn máu

## **2. Vô cảm**

Gây tê đám rối thần kinh cánh tay hoặc gây mê

## **3. Kỹ thuật**

- Đường mổ: Rạch da khoảng 3 - 5 cm (theo thương tổn phức tạp của xương) đường mổ sau
- Phẫu tích tách qua gân duỗi
- Bộc lộ chỏm xương đốt bàn và ngón tay.
- Bộc lộ ổ gãy, làm sạch diện gãy
- Đặt lại xương, đặt nẹp vít và bắt vít mini (ít nhất trên và dưới ổ gãy 2 vít)
- Đối với đóng đinh nội tuỷ: Bộc lộ 2 lồi cầu hoặc xuyên kim qua da
- Kiểm tra ổ gãy, cầm máu, bơm rửa kỹ
- Khâu phục hồi các lớp theo giải phẫu
- Băng vô khuẩn
- Nẹp bột tư thế nghỉ và treo tay 2 tuần

### **Chú ý:**

- Sau kết hợp xương cần kiểm tra vận động của khớp bàn ngón, liên đốt ngón
- Có thể bắt vít tự do hoặc dùng kim cố định chỏm với đốt bên cạnh

## **VI. THEO DÕI VÀ XỬ TRÍ TAI BIẾN**

- Tụ máu, phù nề sau mổ
- Nhiễm trùng sau mổ
- Phục hồi chức năng sau mổ tránh cứng khớp, hạn chế vận động ngón



# PHẪU THUẬT KHX GÃY THÂN ĐỐT BÀN VÀ NGÓN TAY

## I. ĐẠI CƯƠNG

Gãy đốt bàn và ngón tay là loại gãy phổ biến trong các gãy xương của chi trên. Do yêu cầu hoạt động chức năng tinh tế và vận động sớm của bàn tay, ngày nay phẫu thuật KHX bàn ngón tay thường được chỉ định để đạt được giải phẫu tốt nhất

Phẫu thuật KHX chỏm đốt bàn và ngón tay bằng nẹp vít mini hoặc kim Kirschner

Biến chứng hàng đầu có thể gặp: Hạn chế vận động khớp bàn ngón, liên đốt ngón

## II. CHỈ ĐỊNH

- Gãy đốt bàn, ngón tay di lệch
- Gãy phức tạp, có đường gãy nội khớp, trật khớp
- Gãy nhiều đốt, nhiều ngón tay
- Điều trị bảo tồn thất bại

## III. CHỐNG CHỈ ĐỊNH

- Đang có tình trạng nhiễm khuẩn
- Toàn trạng nặng vì đa chấn thương

## IV. CHUẨN BỊ

### 1. Người thực hiện

Phẫu thuật viên là bác sĩ chuyên khoa Chấn thương chỉnh hình

### 2. Người bệnh

Được giải thích đầy đủ về cuộc phẫu thuật, các tai biến, biến chứng có thể gặp trong và sau cuộc phẫu thuật (tổn thương thần kinh quay, khớp giả, tai biến do gây tê đám rối, gây mê...). Nhịn ăn trước 6 giờ

### 3. Phương tiện

- Bộ dụng cụ KHX bàn ngón tay
- Bộ nẹp vít mini
- Bộ kim Kirschner/ Kwire

### 4. Hồ sơ bệnh án

Ghi đầy đủ chi tiết các lần thăm khám, hội chẩn, giải thích cho người bệnh và gia đình

### 5. Dự kiến thời gian phẫu thuật: 90 phút

## V. CÁC BƯỚC TIẾN HÀNH

### 1. Tư thế người bệnh

Nằm ngửa, tay đặt ngang ra bàn mổ, garo hơi dôn máu

## **2. Vô cảm**

Gây tê đám rối thần kinh cánh tay hoặc gây mê

## **3. Kỹ thuật**

- Đường mổ: Rạch da khoảng 3 - 5 cm (theo thương tổn phức tạp của xương) đường mổ sau
- Phẫu tích tách qua gân duỗi
- Bộc lộ xương đốt bàn và ngón tay.
- Bộc lộ ổ gãy, làm sạch diện gãy
- Đặt lại xương, đặt nẹp vít và bắt vít mini (ít nhất trên và dưới ổ gãy 2 vít)
- Đối với đóng đinh nội tuỷ: bộc lộ 2 lồi cầu hoặc từ nền đốt hoặc xuyên kim qua da
- Kiểm tra ổ gãy, cầm máu, bơm rửa kỹ
- Khâu phục hồi các lớp theo giải phẫu
- Băng vô khuẩn
- Nẹp bột tư thế nghỉ và treo tay 2 tuần

### **Chú ý:**

- Sau kết hợp xương cần kiểm tra vận động của khớp bàn ngón, liên đốt ngón
- Có thể bắt vít tự do hoặc dùng kim cố định với đốt bên cạnh trong trường hợp gãy rất phức tạp

## **VI. THEO DÕI VÀ XỬ TRÍ TAI BIẾN**

- Tụ máu, phù nề sau mổ
- Nhiễm trùng sau mổ
- Phục hồi chức năng sau mổ tránh cứng khớp, hạn chế vận động ngón

# **PHẪU THUẬT KHX GÃY LỖI CẦU XƯƠNG BÀN VÀ NGÓN TAY**

## **I. ĐẠI CƯƠNG**

Gãy đốt bàn và ngón tay là loại gãy phổ biến trong các gãy xương của chi trên. Gãy lồi cầu đốt bàn và ngón tay là loại gãy nội khớp, ít gặp. Có thể gãy 1 hoặc cả 2 lồi cầu. Do yêu cầu hoạt động chức năng tinh tế và vận động sớm của bàn tay, ngày nay phẫu thuật KHX bàn ngón tay thường được chỉ định để đạt được giải phẫu tốt nhất

Phẫu thuật KHX chỏm đốt bàn và ngón tay bằng nẹp vít mini hoặc kim Kirschner  
Biên chứng hàng đầu có thể gặp: hạn chế vận động khớp bàn ngón, liên đốt ngón

## **II. CHỈ ĐỊNH**

- Gãy lồi cầu di lệch
- Điều trị bảo tồn thất bại

## **III. CHỐNG CHỈ ĐỊNH**

- Đang có tình trạng nhiễm khuẩn
- Toàn trạng nặng vì đa chấn thương

## **IV. CHUẨN BỊ**

### **1. Người thực hiện**

Phẫu thuật viên là bác sỹ chuyên khoa Chấn thương chỉnh hình

### **2. Người bệnh**

Được giải thích đầy đủ về cuộc phẫu thuật, các tai biến, biến chứng có thể gặp trong và sau cuộc phẫu thuật (tổn thương thần kinh quay, khớp giả, tai biến do gây tê đám rối, gây mê...). Nhịn ăn trước 6 giờ

### **2. Phương tiện**

- Bộ dụng cụ KHX bàn ngón tay
- Bộ nẹp vít mini
- Bộ kim Kirschner

### **4. Hồ sơ bệnh án**

Ghi đầy đủ chi tiết các lần thăm khám, hội chẩn, giải thích cho người bệnh và gia đình

### **5. Dự kiến thời gian phẫu thuật: 90 phút**

## **V. CÁC BƯỚC TIẾN HÀNH**

### **1. Tư thế người bệnh**

Nằm ngửa, tay đặt ngang ra bàn mổ, garo hơi dồn máu

### **2. Vô cảm**

Gây tê đám rối thần kinh cánh tay hoặc gây mê

### **3. Kỹ thuật**

- Đường mổ: Rạch da khoảng 3 - 5 cm (theo thương tổn phức tạp của xương) đường mổ sau
- Phẫu tích tách qua gân duỗi
- Bộc lộ xương đốt bàn và ngón tay.
- Bộc lộ ổ gãy, làm sạch diện gãy
- Đặt lại xương, đặt nẹp vít và bắt vít mini (ít nhất trên và dưới ổ gãy 2 vít)
- Đối với đóng đinh nội tuỷ: bộc lộ lõi cầu hoặc xuyên kim qua da
- Kiểm tra ổ gãy, cầm máu, bơm rửa kỹ
- Khâu phục hồi các lớp theo giải phẫu
- Băng vô khuẩn
- Nẹp bột tư thế nghỉ và treo tay 2 tuần

#### **Chú ý:**

- Sau kết hợp xương cần kiểm tra vận động của khớp bàn ngón, liên đốt ngón
- Kiểm tra hệ thống dây chằng khớp

### **VI. THEO DÕI VÀ XỬ TRÍ TAI BIẾN**

- Tụ máu, phù nề sau mổ
- Nhiễm trùng sau mổ
- Phục hồi chức năng sau mổ tránh cứng khớp, hạn chế vận động ngón

# **PHẪU THUẬT TỒN THƯƠNG DÂY CHẰNG CỦA ĐÓT BÀN VÀ NGÓN TAY**

## **I. ĐẠI CƯƠNG**

Gãy đốt bàn và ngón tay là loại gãy phổ biến trong các gãy xương của chi trên. Tồn thương dây chằng của đốt bàn và ngón tay thường do cơ chế gián tiếp. Tồn thương này có thể kèm theo mảnh xương dưới dạng nhỏ, giạt. Do yêu cầu hoạt động chức năng tinh tế và vận động sớm của bàn tay, ngày nay phẫu thuật KHX bàn ngón tay thường được chỉ định để đạt được giải phẫu tốt nhất

Phẫu thuật KHX chỏm đốt bàn và ngón tay bằng nẹp vít mini hoặc kim Kirschner  
Biến chứng hàng đầu có thể gặp: hạn chế vận động khớp bàn ngón, liên đốt ngón

## **II. CHỈ ĐỊNH**

- Di lệch mảnh xương từ 2mm
- Tồn thương kèm bán trật khớp
- Điều trị bảo tồn thất bại

## **III. CHỐNG CHỈ ĐỊNH**

- Đang có tình trạng nhiễm khuẩn
- Toàn trạng nặng vì đa chấn thương

## **IV. CHUẨN BỊ**

### **1. Người thực hiện**

Phẫu thuật viên là bác sỹ chuyên khoa Chấn thương chỉnh hình

### **2. Người bệnh**

Được giải thích đầy đủ về cuộc phẫu thuật, các tai biến, biến chứng có thể gặp trong và sau cuộc phẫu thuật (tồn thương thần kinh quay, khớp giả, tai biến do gây tê đám rối, gây mê...). Nhịn ăn trước 6 giờ

### **3. Phương tiện**

- Bộ dụng cụ KHX bàn ngón tay
- Bộ nẹp vít mini
- Bộ kim Kirschner

### **4. Hồ sơ bệnh án**

Ghi đầy đủ chi tiết các lần thăm khám, hội chẩn, giải thích cho người bệnh và gia đình

### **5. Dự kiến thời gian phẫu thuật: 90 phút**

## **V. CÁC BƯỚC TIẾN HÀNH**

### **1. Tư thế người bệnh**

Nằm ngửa, tay đặt ngang ra bàn mổ, garo hơi dồn máu

## **2. Vô cảm**

Gây tê đám rối thần kinh cánh tay hoặc gây mê

## **3. Kỹ thuật**

- Đường mổ: Rạch da khoảng 3 - 5 cm (theo thương tổn phức tạp của xương) đường mổ sau hoặc đường bên
- Phẫu tích tách qua gân duỗi
- Bộc lộ diện khớp đốt bàn và ngón tay tổn thương
- Bộc lộ làm sạch diện dây chằng tổn thương
- Đặt lại mảnh xương cùng dây chằng, bắt vít mini hoặc cố định kim Kirschner
- Có thể nắn chỉnh xuyên kim qua da
- Khâu tăng cường dây chằng tổn thương
- Kiểm tra ổ gãy, cầm máu, bơm rửa kỹ
- Khâu phục hồi các lớp theo giải phẫu
- Băng vô khuẩn
- Nẹp bột tư thế nghỉ và treo tay 2 tuần

### **Chú ý:**

- Sau kết hợp xương cần kiểm tra vận động của khớp bàn ngón, liên đốt ngón
- Kiểm tra lại hệ thống dây chằng khớp

## **VI. THEO DÕI VÀ XỬ TRÍ TAI BIẾN**

- Tụ máu, phù nề sau mổ
- Nhiễm trùng sau mổ
- Phục hồi chức năng sau mổ tránh cứng khớp, hạn chế vận động ngón

# PHẪU THUẬT KHX GÃY CÁNH CHẬU

## I. ĐẠI CƯƠNG

Vỡ xương cánh chậu là gãy ngành sau của khung chậu, bao gồm gai chậu trước trên và trước dưới lan tới khớp cùng chậu.

Vỡ ngành trước khung chậu là gãy ngành ngồi mu và chậu mu, kiểu này thường gây lệch khung chậu

Loại thứ 3 gặp trong gãy xương chậu là vỡ ổ cối, thường do chấn thương trực tiếp, chỏm xương đùi thúc vào trong làm vỡ ổ khớp.

Tuy nhiên ta vẫn thấy tổn thương phối hợp trên cùng 1 người bệnh

## II. CHỈ ĐỊNH

- Vỡ xương cánh chậu di lệch nhiều ở tuổi lao động, đặc biệt phụ nữ lứa tuổi sinh đẻ

## III. CHỐNG CHỈ ĐỊNH

- Đang có tình trạng nhiễm khuẩn

- Toàn trạng nặng vì đa chấn thương

- Người bệnh chưa xử trí các biến chứng khác do vỡ xương chậu gây nên

## IV. CHUẨN BỊ

### 1. Người thực hiện

Phẫu thuật viên là bác sĩ chuyên khoa Chấn thương chỉnh hình

### 2. Người bệnh

Được giải thích đầy đủ về cuộc phẫu thuật, các tai biến, biến chứng có thể gặp trong và sau cuộc phẫu thuật (tổn thương thần kinh quay, khớp giả, tai biến do gây tê đám rối, gây mê...). Nhịn ăn trước 6 giờ

### 3. Phương tiện

- Bộ dụng cụ KHX chậu

- Bộ nẹp vít

- Bộ kim Kirschner

### 4. Hồ sơ bệnh án

Ghi đầy đủ chi tiết các lần thăm khám, hội chẩn, giải thích cho người bệnh và gia đình

### 5. Dự kiến thời gian phẫu thuật: 90 phút

## V. CÁC BƯỚC TIẾN HÀNH

### 1. Tư thế người bệnh

Nằm nghiêng 45° hoặc chéch 3/4

### 2. Vô cảm

Gây mê nội khí quản

### **3. Kỹ thuật**

- Đường mổ: Rạch da đường sau bên từ 12 – 20 cm tùy theo mức độ gãy phức tạp của xương chày
- Phẫu tích qua các lớp cơ mông (lưu ý cầm máu các nhánh động mạch mông chi phối cho các cơ mông)
- Bộc lộ diện gãy xương, và làm sạch máu tụ diện gãy-
- Đặt lại xương, kết hợp xương nẹp vít
- Kiểm tra ổ gãy, cầm máu, bơm rửa kỹ
- Đặt dẫn lưu ổ gãy rút theo chỉ định của phẫu thuật viên
- Khâu phục hồi các lớp theo giải phẫu
- Băng vô khuẩn

### **Chú ý:**

- Cầm máu các nhánh động mạch mông
- Có thể dùng sáp xương cầm máu diện gãy xương chày

### **VI. THEO DÕI VÀ XỬ TRÍ TAI BIẾN**

- Theo dõi nguy cơ chảy máu, đặc biệt trong 6h đầu (dẫn lưu, băng vết mổ)
- Nhiễm trùng sau mổ
- Theo dõi dấu hiệu tổn thương thần kinh hông to do kéo giãn khi phẫu thuật
- Phục hồi chức năng sau mổ tránh cứng khớp, hạn chế vận động khớp



# PHẪU THUẬT KHX TRẬT KHỚP CÙNG CHẬU

## I. ĐẠI CƯƠNG

Trật khớp cùng chậu đơn thuần rất ít gặp, mà thường gặp trong bệnh cảnh chấn thương vùng chậu, có gãy xương chậu kèm trật khớp cùng chậu (gãy Malgaigne); hoặc trật khớp mu, trật khớp cùng chậu (trật khung chậu kiểu Malgaigne)

Khớp cùng chậu là khớp bán động, chấn thương gãy trật khớp cùng chậu là một chấn thương có năng lượng cao nên thường gây tổn thương các cơ quan khác như tiết niệu, tiêu hóa...

Vấn đề mổ kết hợp xương trật khớp cùng chậu chỉ đặt ra khi mọi tai biến do chấn thương, tai biến của vỡ xương chậu đã được xử trí ổn định

## II. CHỈ ĐỊNH

- Trật khớp cùng chậu di lệch nhiều gây tổn thương lệch khung chậu ở người trẻ, phụ nữ lứa tuổi sinh đẻ
- Gãy trật Malgaigne điều trị bảo tồn không kết quả (kéo liên tục)

## III. CHỐNG CHỈ ĐỊNH

- Đang có tình trạng nhiễm khuẩn
- Toàn trạng nặng vì đa chấn thương
- Người bệnh chưa xử trí các biến chứng khác do trật khớp cùng chậu gây nên

## IV. CHUẨN BỊ

### 1. Người thực hiện

Phẫu thuật viên là bác sỹ chuyên khoa Chấn thương chỉnh hình

### 2. Người bệnh

Được giải thích đầy đủ về cuộc phẫu thuật, các tai biến, biến chứng có thể gặp trong và sau cuộc phẫu thuật (tổn thương thần kinh quay, khớp giả, tai biến do gây tê đám rối, gây mê...). Nhịn ăn trước 6 giờ

### 3. Phương tiện

- Bộ dụng cụ KHX chậu
- Bộ nẹp vít
- Bộ kim Kirschner

### 4. Hồ sơ bệnh án

Ghi đầy đủ chi tiết các lần thăm khám, hội chẩn, giải thích cho người bệnh và gia đình

### 5. Dự kiến thời gian phẫu thuật : 90 phút

## V. CÁC BƯỚC TIẾN HÀNH

**1. Tư thế người bệnh:** Nằm sấp

**2. Vô cảm**

Gây mê nội khí quản

**3. Kỹ thuật**

- Đường mổ: Rạch da 8 – 10cm đường phía sau mông, song song với đường giữa, cách đường giữa 3 – 5cm tương ứng với khớp cùng chậu cùng bên
- Phẫu tích qua các cân cơ nông
- Xương cánh chậu trật ra sau, khớp cùng chậu trật kèm theo đứt dây chằng chậu – thắt lưng trước và dây chằng chậu – thắt lưng sau
- Làm sạch máu tụ diện khớp
- Đặt lại diện khớp theo giải phẫu
- Đặt nẹp vít cố định diện khớp cùng chậu
- Kiểm tra, cầm máu, bơm rửa kỹ
- Đặt dẫn lưu phía sau bên, rút theo chỉ định của phẫu thuật viên
- Khâu phục hồi các lớp theo giải phẫu
- Băng vô khuẩn

**Chú ý:**

- Cầm máu các nhánh động mạch mông

**VI. THEO DÕI VÀ XỬ TRÍ TAI BIẾN**

- Theo dõi nguy cơ chảy máu, đặc biệt trong 6h đầu (dẫn lưu, băng vết mổ)
- Theo dõi tụ máu phù nề vết mổ sau 24h – 48h
- Phục hồi chức năng sau mổ tránh cứng khớp, hạn chế vận động khớp

# PHẪU THUẬT KHX TOÁC KHỚP MU

## I. ĐẠI CƯƠNG

Toác khớp mu là một tổn thương năng lượng lớn, được xếp trong loại gãy xương chậu.

Phẫu thuật KHX toác khớp mu có thể bằng nẹp vít, néo ép hoặc cố định ngoài

Biến chứng có thể gặp: Tổn thương niệu đạo sau, mạch máu và thần kinh.

## II. CHỈ ĐỊNH

Toác khớp mu di lệch >2,5cm

## III. CHỐNG CHỈ ĐỊNH

- Đang có tình trạng nhiễm khuẩn

- Toàn trạng nặng vì đa chấn thương

## IV. CHUẨN BỊ

### 1. Người thực hiện

Phẫu thuật viên là bác sỹ chuyên khoa Chấn thương chỉnh hình

### 3. Người bệnh

Được giải thích đầy đủ về cuộc phẫu thuật, các tai biến, biến chứng có thể gặp trong và sau cuộc phẫu thuật (chảy máu, nhiễm trùng, tai biến do gây mê, gây tê...). Nhịn ăn trước 6 giờ

### 2. Phương tiện

- Bộ dụng cụ KHX toác khớp mu

- Bộ nẹp vít toác khớp mu: Nẹp mắt xích, vít đường kính 3,5cm, chỉ thép.

### 4. Hồ sơ bệnh án

Ghi đầy đủ chi tiết các lần thăm khám, hội chẩn, giải thích cho người bệnh và gia đình.

### 5. Dự kiến thời gian phẫu thuật: 90 phút

## V. CÁC BƯỚC TIẾN HÀNH

### 1 Tư thế người bệnh

Nằm ngửa, tay đặt ngang ra bàn mổ, đặt sonde tiểu.

### 2. Vô cảm

Gây tê tủy sống hoặc gây mê toàn thân.

### 3. Kỹ thuật

- Đường mổ: Rạch da khoảng 15cm tại nếp lằn da bụng, trên củ mu 1cm

- Phẫu tích qua lớp mỡ dưới da, thắt hoặc đốt điện cách mạch máu nhỏ

- Bộc lộ bao cơ thẳng bụng và nhìn rõ cơ 2 cơ thẳng bụng bám vào củ mu. Thông thường bị rách tại điểm bám, bóc tách 2 cơ ra khớp xương mu đủ để đặt dụng cụ KHX, để lại chỗ

cắt tại điểm bám khoảng 0,5cm. Lưu ý ở người bệnh nam giới có bó mạch thừng tinh 2 bên.

- Bộc lộ khớp mu, làm sạch máu tụ và kiểm soát bằng quang.
- Đặt lại khớp mu bằng cách ép 2 cánh chậu hoặc dùng dụng cụ ép, khoảng cách khớp khoảng 0,5-1cm là đạt, đặt nẹp vít và bắt vít (ít nhất mỗi bên khớp 3 vít)
- Đối với nẹp ép: bắt 2 vít hai bên củ mu và nẹp ép bằng chỉ thép.
- Kiểm tra lại diện khớp xem vững chắc, cầm máu, bơm rửa kỹ.
- Đặt dẫn lưu, rút sau 48h.
- Khâu phục hồi các lớp theo giải phẫu.
- Băng vô khuẩn.

## **VI. THEO DÕI VÀ XỬ TRÍ TAI BIẾN**

- Tụ máu, phù nề sau mổ.
- Nhiễm trùng sau mổ tại khoang Retzuis: cần tách chỉ, kháng sinh liều cao toàn thân.

# PHẪU THUẬT KHX GÃY BÁN PHẦN CHỖM XƯƠNG ĐÙI

## I. ĐẠI CƯƠNG

Gãy bán phần chỏm xương đùi hay gặp ở độ tuổi lao động, thường do cơ chế chấn thương gián tiếp, do lực dồn từ gót hoặc gối lên. Đường gãy có thể qua, không qua dây chằng tròn hoặc kết hợp với gãy cổ xương đùi, gãy ổ cối (hay gặp gãy thành sau)

Phẫu thuật KHX bán phần chỏm xương đùi bằng vít xóp.

Biến chứng có thể gặp: tiêu chỏm, tổn thương thần kinh ngồi, hạn chế biên độ khớp háng.

## II. CHỈ ĐỊNH

- Điều trị bảo tồn thất bại.
- Gãy bán phần chỏm xương đùi di lệch.

## III. CHỐNG CHỈ ĐỊNH

- Đang có tình trạng nhiễm khuẩn.
- Toàn trạng nặng vì đa chấn thương

## IV. CHUẨN BỊ

### 1. Người thực hiện

Phẫu thuật viên là bác sỹ chuyên khoa Chấn thương chỉnh hình

### 2. Phương tiện

- Bộ dụng cụ KHX bán phần chỏm xương đùi
- Vít xóp đường kính 4,5mm, 3,5mm

### 3. Người bệnh

Được giải thích đầy đủ về cuộc phẫu thuật, các tai biến, biến chứng có thể gặp trong và sau cuộc phẫu thuật (tai biến do gây tê đám rối, gây mê, thoái hóa tiêu chỏm, tổn thương thần kinh ngồi, nhiễm khuẩn...). Nhịn ăn trước 6 giờ

### 4. Hồ sơ bệnh án

Ghi đầy đủ chi tiết các lần thăm khám, hội chẩn, giải thích cho người bệnh và gia đình

### 5. Dự kiến thời gian phẫu thuật: 120 phút

## V. CÁC BƯỚC TIẾN HÀNH

### 1. Tư thế người bệnh

Người bệnh nằm nghiêng.

### 2. Vô cảm

Gây tê tủy sống hoặc gây mê toàn thân

### 3. Kỹ thuật

- Đường mổ: Sử dụng đường mổ Kocher-Langenbeck, rạch da khoảng 10-20 cm theo các mốc gai chậu sau trên, mấu chuyển lớn và thân xương đùi.
- Rạch cân căng cân đùi bộc lộ cơ mông lớn, sau đó xé cơ mông lớn theo thứ, cắt nhóm cơ chậu hông mấu chuyển (cơ quả lê, cơ sinh đôi trên, cơ sinh đôi dưới, cơ bịt trong). Cắt bao khớp
- Bộc lộ diện gãy chỏm: Đánh giá diện gãy qua hay không qua dây chằng tròn
- Làm sạch ổ khớp và diện gãy
- Đặt lại xương, kết hợp xương vít: Có thể bắt vít chìm dưới mặt sụn hoặc bắt vít từ dưới mấu chuyển lớn trong những trường hợp kèm gãy cổ.
- Kiểm tra ổ gãy và vận động khớp trong mổ để đánh giá mức độ vững của ổ gãy, cầm máu, bơm rửa kỹ ổ khớp.
- Đặt dẫn lưu, rút sau 24 – 48h
- Khâu phục hồi các lớp theo giải phẫu
- Băng vô khuẩn

**Chú ý:**

- Phẫu tích kiểm tra và XỬ TRÍ tổn thương thần kinh ngồi khi có dấu hiệu liệt thần kinh ngồi trước mổ

**VI. THEO DÕI VÀ XỬ TRÍ TAI BIẾN**

- Tụ máu, phù nề sau mổ
- Nhiễm trùng sau mổ
- Liệt thần kinh sau mổ: Do chấn thương cơ kéo trong mổ
- Phục hồi chức năng sau mổ
- Khám lại và chụp X quang định kỳ đánh giá liền xương hoặc tiêu chỏm để kịp thời xử trí.

# PHẪU THUẬT KHX GÃY TRẬT CỔ XƯƠNG ĐÙI

## I. ĐẠI CƯƠNG

Gãy cổ xương đùi là một gãy nội khớp xảy ra ở nhiều lứa tuổi từ thiếu niên, người lao động, người già, thường sau ngã nghiêng và va vào vùng mấu chuyền. Gãy xương làm hỏng các mạch máu nuôi xương gây nên tiêu cổ, ổ gãy không liền hoặc tiêu chỏm và làm chỏm bị méo, hoại tử.

Gãy cổ xương đùi thường phải xử trí phẫu thuật, có nhiều phương pháp kết hợp xương được lựa chọn tùy trạng thiết bị sẵn có và kinh nghiệm của phẫu thuật viên.

## II. CHỈ ĐỊNH

- Gãy cổ xương đùi di lệch (thông thường cân nhắc ở độ tuổi dưới 55 tuổi)
- Điều trị bảo tồn thất bại

## III. CHỐNG CHỈ ĐỊNH

- Đang có tình trạng nhiễm khuẩn
- Toàn trạng nặng vì đa chấn thương

## IV. CHUẨN BỊ

### 1. Người thực hiện

Phẫu thuật viên là bác sỹ chuyên khoa Chấn thương chỉnh hình

### 2. Người bệnh

Được giải thích đầy đủ về cuộc phẫu thuật, các tai biến, biến chứng có thể gặp trong và sau cuộc phẫu thuật (tỷ lệ tiêu cổ, hoại tử chỏm về sau, tai biến do gây tê đám rối, gây mê...). Nhịn ăn trước 6 giờ

### 3. Phương tiện

- Bộ dụng cụ KHX gãy cổ xương đùi
- Bàn chỉnh hình, màn huỳnh quang tăng sáng
- Bộ vít xóp rộng nòng hoặc không, kim Kirschner, DHS

### 4. Hồ sơ bệnh án

Ghi đầy đủ chi tiết các lần thăm khám, hội chẩn, giải thích cho người bệnh và gia đình

### 5. Dự kiến thời gian phẫu thuật: 90 phút

## V. CÁC BƯỚC TIẾN HÀNH

### 1. Tư thế người bệnh

- Mở dưới màn huỳnh quang tăng sáng Đặt người bệnh trên bàn chỉnh hình, kéo nắn dưới sự hỗ trợ và hướng dẫn của máy C-arm.

- Kỹ thuật mổ mở Nằm ngửa có độn gối ở mông bên chi gãy

## **2. Vô cảm**

Gây tê đám tủy sống hoặc toàn thân

## **3. Kỹ thuật**

### **3.1 Mổ dưới màn huỳnh quang tăng sáng (C-arm)**

- Rạch da nhỏ vùng dưới máu chuyển lớn để đưa các phương tiện KHX: Dễ dàng và thuận tiện nhất là sử dụng vít rộng nòng để cố định diện gãy chỏm xương đùi. Sử dụng chùm kim Kirschner thường trong trường hợp gãy sát chỏm và cố định diện gãy cổ xương đùi xuyên qua chỏm vào ổ cối.

- Bó bột qua gối chống xoay

### **3.2 Kỹ thuật mổ mở**

- Đường mổ: Có thể đi đường trước hoặc đường ngoài tùy thói quen của phẫu thuật viên. Đối với đường phía trước, sử dụng đường mổ Watson-Jones theo mốc: gai chậu trước trên, máu chuyển lớn và thân xương đùi, rạch da khoảng 10 - 15cm.

- Phẫu tích và rạch cân cơ căng mạc đùi, vén ra và nhìn thấy cơ rộng ngoài

- Có thể đi bờ trên cơ rộng ngoài và khe giữa cơ này và cơ mông nhỏ hoặc hạ nguyên ủy cơ rộng ngoài sẽ làm trường mổ rộng rãi hơn. Vào bờ trước bao khớp háng cắt hình chữ T.

- Bộc lộ diện gãy cổ xương đùi, xác định vị trí: Gãy nền cổ, cổ chính danh hoặc sát chỏm.

- Sử dụng các phương tiện kết hợp xương: DHS, vít xóp hoặc kim Kirschner

- Kiểm tra ổ gãy, cầm máu, bơm rửa kỹ

- Đặt dẫn lưu nếu cần thiết, rút sau 24 – 48h

- Khâu phục hồi các lớp theo giải phẫu

- Băng vô khuẩn

- Tăng cường bằng bó bột

## **VI. THEO DÕI VÀ XỬ TRÍ TAI BIẾN**

- Nhiễm trùng sau mổ

- Phục hồi chức năng sau mổ

- Khám lại và chụp X quang định kỳ đánh giá liền xương hoặc tiêu chỏm để kịp thời xử trí.



# PHẪU THUẬT KHẸP GỖ TRÊN LỖI CẦU XƯƠNG ĐÙI

## I. ĐẠI CƯƠNG

Gãy trên lồi cầu xương đùi thường gặp ở người trẻ do chấn thương, ở người già do ngã. Loại gãy này có đường gãy chéo xuống dưới và ra trước trên chỗ bám của cơ sinh đôi. Cơ này kéo gục đầu dưới ra sau, chọc vào hõm khoeo gây tổn thương bó mạch khoeo. Đầu trên thúc vào ngách túi hoạt dịch và cơ tứ đầu. Ở người già mô kết hợp xương với nẹp vít có khó khăn do loãng xương.

## II. CHỈ ĐỊNH

- Gãy trên lồi cầu đùi di lệch

## III. CHỐNG CHỈ ĐỊNH

- Đang có tình trạng nhiễm khuẩn

- Toàn trạng nặng vì đa chấn thương

## IV. CHUẨN BỊ

### 1. Người thực hiện

Phẫu thuật viên là bác sỹ chuyên khoa Chấn thương chỉnh hình

### 2. Người bệnh

Được giải thích đầy đủ về cuộc phẫu thuật, các tai biến, biến chứng có thể gặp trong và sau cuộc phẫu thuật (nhiễm trùng, mất máu, khớp giả, hạn chế biên độ khớp gối, tai biến do gây tê đám rối, gây mê...). Nhịn ăn trước 6 giờ

### 3. Phương tiện

- Bộ dụng cụ kết hợp xương đùi

- Bộ nẹp vít xương đùi, nẹp ổ lồi cầu, nẹp DCS, đinh nội tủy có chốt

### 4. Hồ sơ bệnh án

Ghi đầy đủ chi tiết các lần thăm khám, hội chẩn, giải thích cho người bệnh và gia đình

### 5. Dự kiến thời gian phẫu thuật: 90 phút

## V. CÁC BƯỚC TIẾN HÀNH

### 1. Tư thế người bệnh

Nằm ngửa, có kê gối độn dưới mông bên chi gãy

### 2. Vô cảm

Gây tê tủy sống.

### 3. Kỹ thuật

- Đường mổ: Sử dụng đường ngoài với mốc máu chuyển lớn và phía ngoài khớp gối dọc theo trục xương đùi, rạch da khoảng 15 - 20 cm (theo thương tổn phức tạp của xương).

- Rạch cân cơ căng mạc đùi, tách và vén cơ rộng ngoài, cầm máu các nhánh mạch xiên bằng đốt điện hoặc thắt
- Bộc lộ diện gãy, xác định các mảnh rời.
- Làm sạch diện gãy, lấy máu cục
- Đặt lại xương, kết hợp xương bằng các phương pháp sẵn có: nẹp vít, nẹp DCS, nẹp óp lâu cầu, đinh nội tủy có chốt ngang.
- Kiểm tra ổ gãy, cầm máu, bơm rửa kỹ
- Đặt dẫn lưu nếu cần thiết, rút sau 24 – 48h
- Khâu phục hồi các lớp theo giải phẫu
- Băng vô khuẩn

**Chú ý:**

- Qua trình nâng hai đầu xương tránh làm tổn thương động, tĩnh mạch đùi.
- Làm sạch khớp gối, tránh xơ dính sau mổ

**VI. THEO DÕI VÀ XỬ TRÍ TAI BIẾN**

- Tụ máu, phù nề sau mổ
- Nhiễm trùng sau mổ
- Phục hồi chức năng sau mổ

# PHẪU THUẬT KHX GÃY LỖI CẦU NGOÀI XƯƠNG ĐÙI

## I. ĐẠI CƯƠNG

Gãy lồi cầu ngoài xương đùi đơn thuần là loại gãy hiếm gặp, tuy nhiên thường liên quan đến sự vững chắc của khớp gối do hệ thống dây chằng bên ngoài bám vào lồi cầu ngoài xương đùi. Là loại gãy nội khớp nên thường chỉ định phẫu thuật.

## I. CHỈ ĐỊNH

- Gãy lồi cầu ngoài đùi di lệch

## III. CHỐNG CHỈ ĐỊNH

- Đang có tình trạng nhiễm khuẩn

- Toàn trạng nặng vì đa chấn thương

## IV. CHUẨN BỊ

### 1. Người thực hiện

Phẫu thuật viên là bác sỹ chuyên khoa Chấn thương chỉnh hình

### 2. Người bệnh

Được giải thích đầy đủ về cuộc phẫu thuật, các tai biến, biến chứng có thể gặp trong và sau cuộc phẫu thuật (nhiễm trùng, mất máu, khớp giả, hạn chế biên độ khớp gối, tai biến do gây tê đám rối, gây mê...). Nhịn ăn trước 6 giờ

### 3. Phương tiện

- Bộ dụng cụ kết hợp xương đùi

- Bộ nẹp vít xương đùi, nẹp ổ lồi cầu, vít xóp

### 4. Hồ sơ bệnh án

Ghi đầy đủ chi tiết các lần thăm khám, hội chẩn, giải thích cho người bệnh và gia đình

### 5. Dự kiến thời gian phẫu thuật: 120 phút

## V. CÁC BƯỚC TIẾN HÀNH

### 1. Tư thế người bệnh

Nằm ngửa, có kê gối độn dưới mông bên chi gãy

### 2. Vô cảm

Gây tê tùy sống.

### 3. Kỹ thuật

- Đường mổ: Sử dụng đường ngoài với mốc máu chuyên lớn và phía ngoài khớp gối dọc theo trục xương đùi. Rạch da khoảng 15 - 20 cm cong về phía lồi củ chày

- Rạch cân cơ căng mạc đùi, tách và vén cơ rộng ngoài, cầm máu các nhánh mạch xiên bằng đốt điện hoặc thắt

- Bộc lộ diện gãy, tránh bóc tách rộng rãi gây tổn thương dây chằng bên ngoài
- Làm sạch diện gãy, lấy máu cục khớp gối
- Đặt lại xương, kiểm tra diện khớp cố định tạm thời bằng kim Kirschner và kết hợp xương bằng các phương pháp sẵn có: Nẹp vít, nẹp ốp lâu cầu, vít xóp đường kính 6,5mm.
- Kiểm tra ổ gãy, vận động gối, cầm máu, bơm rửa kỹ
- Đặt dẫn lưu nếu cần thiết, rút sau 24 – 48h
- Khâu phục hồi các lớp theo giải phẫu
- Băng vô khuẩn
- Bó bột tăng cường

**Chú ý:**

- Làm sạch khớp gối, tránh xơ dính sau mổ

**VI. THEO DÕI VÀ XỬ TRÍ TAI BIẾN**

- Tụ máu, phù nề sau mổ
- Nhiễm trùng sau mổ
- Phục hồi chức năng sau mổ

# PHẪU THUẬT KẾT HỢP XƯƠNG GỠ LỖI CẦU TRONG XƯƠNG ĐÙI

## I. ĐẠI CƯƠNG

Phẫu thuật kết hợp xương diện gãy lồi cầu trong xương đùi là phẫu thuật nắn chỉnh diện gãy lồi cầu trong xương đùi và cố định diện gãy bằng phương tiện kết hợp xương.

## II. CHỈ ĐỊNH

- Gãy lồi cầu trong xương đùi di lệch.
- Gãy lồi cầu trong xương đùi ở người trưởng thành.

## III. CHỐNG CHỈ ĐỊNH

- Gãy lồi cầu trong ở không di lệch ở trẻ em.
- Gãy hở lồi cầu trong xương đùi nhiễm trùng.

## IV. CHUẨN BỊ

**1. Người thực hiện:** Phẫu thuật viên chấn thương chỉnh hình.

**2. Người bệnh:**

- Chuẩn bị vệ sinh thân thể trước mổ.
- Vệ sinh vùng mổ, cạo lông vùng mổ nếu nhiều lông.

**3. Phương tiện:**

- Bộ dụng cụ kết hợp xương đùi.
- Nẹp vít, vít AO dành cho gãy đầu xa xương đùi, trong trường hợp không có nẹp chuyên dụng có thể sử dụng nẹp vít thông thường.

**4. Dự kiến thời gian phẫu thuật: 60 – 90 phút**

## V. CÁC BƯỚC TIẾN HÀNH

**1. Tư thế người bệnh:** Người bệnh nằm ngửa, kê mông bên phẫu thuật.

**2. Vô cảm:** Gây tê túy sống, tê ngoài màng cứng hoặc gây mê toàn thân.

**3. Kỹ thuật:**

- Dồn máu, ga rô gốc chi.
- Rạch da đường trước trong.
- Tách cân cơ, bộc lộ diện gãy lồi cầu trong xương đùi.
- Nắn chỉnh diện gãy xương lồi cầu trong về vị trí giải phẫu, chú ý một số trường hợp gãy lún diện sụn khớp của xương đùi, cần nâng xương lún và đặt lại giải phẫu lồi cầu trong xương đùi.

- Cố định diện gãy xương bằng phương tiện kết hợp xương, thông thường sử dụng vít xương xóp tự do, có thể dùng kim Kirschner để cố định, hiếm khi phải dùng nẹp vít để cố định diện gãy lồi cầu trong đơn thuần.
- Bơm rửa sạch ổ khớp gối, chú ý các mảnh xương vụn.
- Cầm máu kỹ, cân nhắc việc đặt dẫn lưu.
- Khâu phục hồi phần mềm theo giải phẫu.

## **VI. THEO DÕI XỬ TRÍ TAI BIẾN**

- Biến chứng mạch máu, thần kinh: Thường do phẫu tích thô bạo gây nên. Trong quá trình phẫu thuật cần phẫu tích nhẹ nhàng. Nếu nghi ngờ có tổn thương có thể mở rộng để kiểm tra ngay trong mổ. Sau mổ cần theo dõi sát các dấu hiệu lâm sàng để XỬ TRÍ kịp thời.

# PHẪU THUẬT KHẸP KHỚP GIẢ XƯƠNG ĐÒN

## I. ĐẠI CƯƠNG

- Khớp giả xương đòn là di chứng sau gãy xương đòn, hay gặp trong các vị trí khớp giả, đặc biệt sau gãy hở, chấn thương năng lượng lớn, tổn thương phần mềm và mạch nuôi dưỡng...

## II. CHỈ ĐỊNH

- Khớp giả xương đòn nếu không được can thiệp sẽ không có khả năng liền vì vậy được chỉ định cho mọi trường hợp khớp giả xương đòn đã được chẩn đoán.

## III. CHỐNG CHỈ ĐỊNH

- Vết thương phần mềm viêm nhiễm
- Còn rối loạn dinh dưỡng nặng: sung nề, nhiều nốt phỏng...
- Có các bệnh toàn thân nặng chưa điều trị ổn định: đái tháo đường, cao huyết áp...

## IV. CHUẨN BỊ

1. **Người thực hiện:** Phẫu thuật viên là bác sĩ chuyên khoa chấn thương chỉnh hình đã được đào tạo. Có hai phụ mổ
2. **Phương tiện:** Khoan xương nẹp bản nhỏ và vít 3.5mm
3. **Người bệnh:** Vệ sinh sạch sẽ. Nhịn ăn uống 6 giờ trước phẫu thuật.
4. **Dự kiến thời gian phẫu thuật:** 60 phút

## V. CÁC BƯỚC TIẾN HÀNH

1. **Vô cảm:** Gây mê nội khí quản hoặc gây tê đám rối
2. **Kỹ thuật kết hợp xương:**
  - Đường rạch: Rạch da theo sọ mỏ cũ mặt trước xương đòn.
  - Bộc lộ ổ khớp giả xương chày, tránh bóc tách, phá huỷ nhiều phần mềm và màng xương.
  - Lấy bỏ các tổ chức xơ kẹt vào ổ gãy. Làm sạch diện gãy.
  - Khoan thông ống tuỷ.
  - Đặt lại diện gãy và các mảnh rời nếu có.
  - Đặt phương tiện kết xương: nẹp vis
  - Ghép xương xóp tự thân lấy từ mào chậu.
  - Cầm máu
  - Đặt 1 dẫn lưu.

## VI. THEO DÕI VÀ ĐIỀU TRỊ SAU MỔ

- Nếu kết hợp xương vững: cho tập vận động sớm các khớp lân cận.

- Dùng kháng sinh, giảm đau, chống phù nề 5-7 ngày.
- Rút dẫn lưu sau 48 giờ
- Tháo phương tiện kết hợp xương sau 18 tháng nếu xương liền tốt

## **VII. TAI BIẾN VÀ XỬ TRÍ**

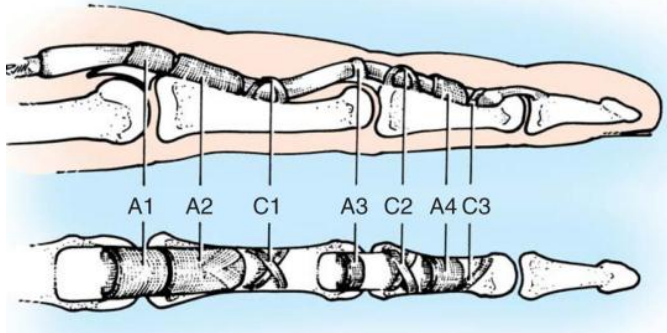
- Nhiễm khuẩn vết mổ: thay băng, dùng kháng sinh theo kháng sinh đồ. Trường hợp nặng nhiễm khuẩn vào ổ gãy phải tháo phương tiện kết hợp xương.



## KHÂU TỒN THƯƠNG GÂN GẤP Ở VÙNG CẮM (VÙNG II)

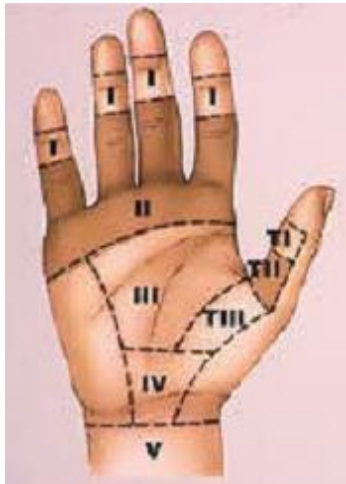### I. ĐẠI CƯƠNG

- Vết thương bàn tay rất hay gặp chiếm khoảng 40- 50 % tổng số vết thương bàn tay do tai nạn lao động.
- Vùng II phẫu trường nhỏ, dễ dính, cần bảo tồn tốt các rọc hình nhân



### II. CHỈ ĐỊNH

- Tổn thương gân gấp vùng II đến sớm: Vùng II từ ngón 2 đến 5 có 2 gân gấp nông và sâu, ngón 1 có 1 gân.
- Phân vùng bàn tay



### III. CHỐNG CHỈ ĐỊNH

- Tổn thương gân gấp vùng II đến muộn, nhiễm trùng

### IV. CHUẨN BỊ

#### 1. Người bệnh

- Thăm khám đầy đủ, hoàn chỉnh về hồ sơ và xét nghiệm. Chuẩn bị về tâm lý cho người bệnh.

#### 2. Người thực hiện

- Phẫu thuật viên chấn thương chỉnh hình và hai người phụ.

### 3. Phương tiện trang thiết bị

- Bộ dụng cụ phẫu tích bàn tay

### 4. Dự kiến thời gian phẫu thuật: 60 phút

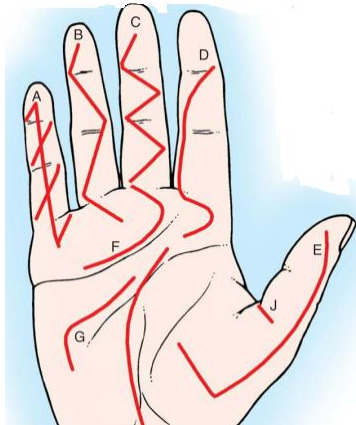
## V. CÁC BƯỚC TIẾN HÀNH

4. Vô cảm: Gây tê đám rối thần kinh cánh tay hoặc gây mê

5. Rửa tay bằng xà phòng, nước muối vô khuẩn

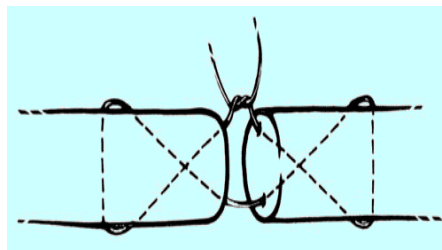
6. Ga rô cánh tay: tốt nhất ga rô hơi với áp lực 200- 250mmHg, ga rô đuôi máu cho sạch phẫu trường

7. Cắt lọc làm sạch vết thương ( cắt lọc tiết kiệm), rạch rộng vết thương theo hình chữ Z, tránh rạch ngang qua các nếp gấp tự nhiên của bàn tay.



8. Nối gân:

- Vùng II khâu cả hai gân theo kỹ thuật Kessler cải tiến bằng chỉ Prolen 3-5/0, miệng nối cần chon chu, bảo tồn các ròng dọc nhãn
- Khâu yêu tiên gân gấp sâu các ngón, gân gấp nông có thể cắt bỏ để hạn chế dính và phẫu trường nhỏ



## VI. THEO DÕI VÀ ĐIỀU TRỊ SAU MỔ

- Theo dõi tình trạng vết thương, đầu ngón tay

- Điều trị: Kháng sinh 5-7 ngày, giảm viêm
- Tập phục hồi sau mổ: cần tập sớm tránh biến chứng dính gân

## **VII. TAI BIẾN VÀ XỬ TRÍ**

- Hoại tử ngón, nhiễm trùng bàn tay: cắt chỉ, thay băng, cắt lọc lại
- Dính gân: tập phục hồi chức năng sớm, nếu muộn mổ gỡ dính

## PHẪU THUẬT KHẸP GỠ KHUNG CHẬU – TRẬT KHỚP MU

### I. ĐẠI CƯƠNG

Gãy xương chậu, toác khớp mu là loại gãy xương rất nặng, tỷ lệ tử vong cao: 5-14% chủ yếu do mất máu và thường nằm trong bệnh cảnh đa chấn thương.

- Gặp khoảng 1-3% tổng gãy xương nói chung, nam nhiều hơn nữ.
- Phần lớn do tai nạn giao thông (ô tô) 40%.
- Điều trị phẫu thuật kết hợp xương chậu, đặt lại khớp mu mang lại hình thái giải phẫu trả lại cơ năng cho người bệnh.

### II. CHỈ ĐỊNH

Chỉ định mổ kết hợp xương khi gãy khung chậu toác khớp mu loại B, C theo phân loại của AO.

- Loại B: Gãy không hoàn toàn khung chậu, tổn thương không vững, xoay quanh trục ngang. Di lệch xoay mở quyển sách khi bị cơ chế ép trước sau.
- Loại C: Gãy hoàn toàn khung chậu, tổn thương mất vững cả chiều ngang và chiều dọc.

### III. CHỐNG CHỈ ĐỊNH

- Gãy hở xương chậu
- Gãy xương chậu toác khớp mu kèm theo các chấn thương nặng khác, như chấn thương sọ não, bụng ngực. Khi các chấn thương này ổn định thì sẽ tiến hành phẫu thuật kết hợp xương.
- Có ổ nhiễm trùng hoại tử da, phần mềm vùng mổ
- Đến sau 4 tuần sau chấn thương.

### IV. CHUẨN BỊ

1. **Người bệnh:** Tâm lý cho người bệnh, hồ sơ bệnh án đầy đủ thủ tục hành chính và các xét nghiệm.
2. **Người thực hiện:** Phẫu thuật viên chấn thương chỉnh hình và hai người phụ
3. **Phương tiện trang thiết bị:** Bộ dụng cụ phẫu thuật khung chậu và phẫu thuật chấn thương chung
4. **Dự kiến thời gian phẫu thuật:** 90 phút

### V. CÁC BƯỚC TIẾN HÀNH

1. **Tư thế:** Người bệnh nằm ngửa, nghiêng hoặc sấp tùy theo đường mổ được chọn để bộc lộ thương tổn.
2. **Vô cảm:** Người bệnh gây mê nội khí quản.
3. **Kỹ thuật:**

- Sát khuẩn da vùng mổ
- Rạch da theo đường mổ định sẵn.
- Bộc lộ các lớp giải phẫu
- Bộc lộ vùng xương chậu gãy, vùng khớp mu trật
- Dùng dụng cụ nắn chỉnh xương gãy và đặt lại khớp mu
- Kết hợp xương bằng nẹp vít, chi thép hoặc kết hợp các phương pháp
- Kiểm tra độ vững của ổ gãy
- Cắt lọc tổ chức cơ dập nát
- Cầm máu
- Đặt dẫn lưu vết mổ
- Đóng vết mổ theo lớp giải phẫu.

#### **VI. THEO DÕI VÀ ĐIỀU TRỊ SAU MỔ**

- theo dõi mạch huyết áp, nhịp thở, tri giác, da niêm mạc, màu sắc da chi thể, vận động cảm giác chi thể, phát hiện những biến chứng sau mổ
- Hướng dẫn tập phục hồi chức năng sau mổ
- Kháng sinh đường tiêm 5-7 ngày.

#### **VII. TAI BIẾN VÀ XỬ TRÍ**

- Chảy máu: Băng ép, truyền máu, nếu không được thì mổ lại cầm máu
- Nhiễm trùng:
  - Nhiễm trùng nông: thay băng, vệ sinh vết mổ, dùng kháng sinh mạnh, cấy vết mổ
  - Nhiễm trùng sâu: tách vết mổ, bơm rửa, nếu không đỡ mổ nạo viêm tháo bỏ dụng cụ kết hợp xương, cố định ngoại vi.
  - Truyền đủ dịch, tăng cường nuôi dưỡng, bù đủ điện giải.
- Viêm tắc tĩnh mạch sâu
- Băng chun, đi tất áp lực
- Lovenox 0,4 ml. tiêm dưới da bụng sau mổ 6h. 1 ống 1 ngày , điều trị 5 ngày sau phẫu thuật
- Đặt nẹp vít không đúng vị trí

Nếu bắt vít vào diện khớp ảnh hưởng đi lại thì phải phẫu thuật tháo vít.

# PHẪU THUẬT KẾT HỢP XƯƠNG ĐIỀU TRỊ GÃY THÂN XƯƠNG ĐÙI PHỨC TẠP

## I. ĐẠI CƯƠNG

Xương đùi là 1 xương dài nhất cơ thể, có nhiều cơ xung quanh nên khi gãy xương đùi, thường không điều trị bảo tồn được mà phải mổ kết hợp xương.

Gãy thân xương đùi phân loại theo AO có 3 mức:

- A: Đường gãy đơn giản
- B: Gãy có mảnh rời
- C: Gãy có nhiều mảnh
- Trong đó nhóm B và C được gọi là gãy phức tạp

## II. CHỈ ĐỊNH

- Gãy xương đùi di lệch

## III. CHỐNG CHỈ ĐỊNH

- Tình trạng toàn thân không cho phép
- Gãy xương đùi ít lệch ở trẻ em
- Gãy xương hở

## IV. CHUẨN BỊ

1. **Người bệnh:** Tâm lý cho người bệnh, hồ sơ bệnh án đầy đủ thủ tục hành chính và các xét nghiệm.
2. **Người thực hiện:** Phẫu thuật viên chấn thương chỉnh hình và hai người phụ
3. **Phương tiện trang thiết bị:** Bộ dụng cụ phẫu thuật gãy xương đùi và phẫu thuật chấn thương chung. Dụng cụ kết hợp xương (đinh nội tuỷ, nẹp vít)
4. **Dự kiến thời gian phẫu thuật:** 90 phút

## V. CÁC BƯỚC TIẾN HÀNH

1. **Tư thế người bệnh:** Nằm ngửa, kê độn ở dưới hông cùng bên.
2. **Vô cảm:** Gây mê toàn thân hoặc tê tủy sống hay ngoài màng cứng
3. **Kỹ thuật:**
  - Sát trùng vùng mổ rộng rãi
  - Rạch da theo đường định hướng từ máu chuyển lớn đến lồi cầu ngoài xương đùi
  - Bóc tách cơ vào xương theo vách gian cơ ngoài
  - Dùng kim cặp xương nâng 2 đầu xương gãy, làm sạch hai đầu xương gãy
  - Đặt lại xương gãy
  - Dùng chỉ thép hoặc vis rời đặt lại những mảnh gãy

- Có thể KHX bằng nẹp hoặc đinh nội tủy
- Dùng nẹp bản rộng 10 lỗ hoặc hơn tùy theo mức độ phức tạp của ổ gãy, cố gắng đảm bảo ở mỗi phía có thể bắt được 4 hoặc 5 vít.
- Khoan với mũi khoan đường kính 3.5 mm
- Dùng thước xác định chiều dài lỗ khoan
- Bắt vít với chiều dài bằng chiều dài đã đo
- Nếu dùng đinh nội tủy: Đo chiều dài đinh tương ứng, đóng đinh xuôi dòng hoặc ngược dòng tùy theo diện gãy có thể bắt vis chốt
- Bơm rửa, cầm máu
- Dẫn lưu vùng mổ
- Phục hồi phần mềm theo giải phẫu
- Băng

#### **VI. THEO DÕI VÀ ĐIỀU TRỊ SAU PHẪU THUẬT**

- Toàn trạng
- Mạch mu chân và chày sau, vận động và cảm giác các ngón chân
- Dẫn lưu
- Tình trạng vết mổ
- Kê chân cao, dùng kháng sinh đường tiêm 5-7 ngày

#### **VII. XỬ TRÍ BIẾN CHỨNG**

- Nếu có nguy cơ chảy máu nghi do tai biến vào mạch máu trong phẫu thuật thì có thể phải mổ lại kiểm tra
- Nếu có biểu hiện nhiễm trùng thì săn sóc vết thương, tách chỉ, thay kháng sinh, ...

## CỔ ĐỊNH NGOÀI VI TRONG ĐIỀU TRỊ GÃY HỞ CHI TRÊN

### I. ĐẠI CƯƠNG

- Định nghĩa: Gãy xương hở là tình trạng gãy xương có sự phá vỡ lớp da và mô mềm dưới da, thông trực tiếp vào ổ gãy và ổ máu tụ quanh ổ gãy.
- Gãy hở chi trên bao gồm gãy hở cánh tay và hai xương cẳng tay
- Phân loại gãy hở theo Gustilo & Anderson
- I: Năng lượng gây chấn thương thấp, tổn thương mô mềm ít, vết thương < 1cm
- II: Năng lượng gây chấn thương cao, rách da > 1cm, vẩy bẩn ít
- IIIA: Năng lượng gây chấn thương cao, còn đủ mô mềm che phủ
- IIIB: Năng lượng gây chấn thương cao, bóc tách mô mềm rộng lớn, không đủ mô mềm để che phủ, vẩy bẩn nặng
- IIIC: Tổn thương mạch máu cần được phẫu thuật sửa chữa

### II. CHỈ ĐỊNH

Chỉ định cố định ngoài trong điều trị gãy xương hở chi trên (chủ yếu dùng trong trường hợp gãy xương cánh tay)

- Gãy hở nặng (Gustilo 2, 3<sup>a</sup>, 3b,3c)
- Gãy kín kèm tổn thương phần mềm nặng
- Gãy hở kèm mất xương
- Hội chứng chèn ép khoang sau mổ giải ép cân mạc khoang
- Phôi hợp với kết hợp xương bên trong
- Kéo dài chi hoặc chuyển dịch một đoạn xương
- Gãy hở mà tổ chức phần mềm bị vẩy bẩn nhiều
- Trật khớp hay gãy xương kèm trật khớp
- Gãy phức tạp quanh khớp

### III. CHUẨN BỊ

1. **Người bệnh:** Tâm lý cho người bệnh, hồ sơ bệnh án đầy đủ thủ tục hành chính và các xét nghiệm.
2. **Người thực hiện:** Phẫu thuật viên chấn thương chỉnh hình và hai người phụ
3. **Phương tiện trang thiết bị:** Bộ dụng cụ phẫu thuật chi trên và phẫu thuật chấn thương chung, khung cố định ngoài các loại
4. **Dự kiến thời gian phẫu thuật:** 60 - 90 phút

### IV. CÁC BƯỚC TIẾN HÀNH



### 1. Tư thế:

- Người bệnh nằm ngửa, tay dạng vuông góc với thân
- Phẫu thuật viên đứng sao cho tay trái hướng về gốc chi người bệnh.
- Người phụ đứng đối diện.

### 2. Vô cảm: Tùy từng người bệnh có thể gây mê nội khí quản hoặc gây tê tủy sống

### 3. Các bước tiến hành:

- Làm sạch ổ gãy, loại bỏ các thành phần vấy bẩn, ngăn ngừa hoặc làm giảm các biến chứng nhiễm trùng, tổn thương mô mềm thêm
  - Lấy bỏ các mảnh xương vấy bẩn, không còn mạch máu nuôi
  - Bảo vệ các mô mềm còn dính vào mảnh xương
  - Giữ lại các mảnh xương chính
  - Bằng mọi giá, phải giữ lại các mảnh xương của mặt khớp
  - Tránh: khoảng chết, vết thương căng
  - Cắt lọc kỹ càng các tổ chức cơ độn dập, giữ lại cơ còn phản xạ, còn máu nuôi dưỡng
- Đặt lại xương về giải phẫu
- Sử dụng khung cố định ngoài phải đạt được các yêu cầu
  - Các đinh cách xa nhau
  - Các thanh dọc nằm gần xương
  - Đinh được dự ứng lực
  - Số thanh dọc: hai tốt hơn một
  - Phải bảo đảm đinh xuyên qua được vỏ xương đối diện:

Đo chiều dài đinh bằng cảm giác chạm vỏ xương đối diện

Nếu dùng loại đinh tự khoan, mũi đinh chỉ vừa thủng vỏ đối diện

Đừng khoan đinh xuyên qua vỏ đối diện, mũi đinh chỉ vừa thủng vỏ đối diện

- Che phủ lại được các thành phần quan trọng như thần kinh, mạch máu, gân, xương còn sống

### V. ĐIỀU TRỊ SAU PHẪU THUẬT

- Sử dụng kháng sinh toàn thân tùy thuộc tác nhân gây bệnh phổ biến
- Sau khi tháo khung cố định ngoài, nên cẩn thận bó bột hoặc mang nẹp bảo vệ thêm một thời gian

### VII. BIẾN CHỨNG VÀ XỬ TRÍ

- Chảy máu do khoan vào mạch máu: Mở rộng vết thương tìm thương tổn xử trí theo thương tổn
- Nhiễm trùng chân đinh: Chăm sóc chân đinh hàng ngày nếu có nguy cơ nhiễm trùng lan rộng có thể phải tháo dụng cụ sớm

# PHẪU THUẬT THƯƠNG TÍCH PHẦN MỀM CÁC CƠ QUAN VẬN ĐỘNG

## I. ĐẠI CƯƠNG

- Thương tích phần mềm cơ quan vận động là một tổn thương hay gặp trong tai nạn lao động, sinh hoạt, giao thông...
- Cần phát hiện các thương tích về da, gân cơ, thần kinh, xương, mạch máu để có thái độ xử trí kịp thời, phù hợp

## II. CHỈ ĐỊNH

- Phân loại theo thời gian
- Vết thương phần mềm đến sớm trong 6h đầu
- Vết thương phần mềm đến muộn sau 6h: Viêm tấy tổ chức xung quanh
- Vết thương phần mềm đến muộn sau 24h: Viêm tấy tổ chức xung quanh có thể kèm NK huyết
- Phân loại theo độ sâu VT
- Vết thương nông, nhỏ: chỉ tổn thương thượng bì
- Vết thương rách da đơn thuần
- Vết thương sâu: tổn thương gân, cơ, mạch máu thần kinh phía dưới
- Vết thương bong lóc da và phần mềm rộng

## IV. CHUẨN BỊ

1. **Người bệnh:** Tâm lý cho người bệnh, hồ sơ bệnh án đầy đủ thủ tục hành chính và các xét nghiệm.
2. **Người thực hiện:** Phẫu thuật viên chấn thương chỉnh hình và hai người phụ
3. **Phương tiện trang thiết bị:** Bộ dụng cụ phẫu thuật chấn thương chung
4. **Dự kiến thời gian phẫu thuật:** 60 - 90 phút

## V. CÁC BƯỚC TIẾN HÀNH

1. **Vô cảm:** Gây tê hoặc gây mê
2. **Kỹ thuật:**
  - Đánh rửa vết thương bằng xà phòng và nước muối cho sạch, Vệ sinh và chải xăng vô khuẩn
  - Ga rô gốc chi, tốt nhất là ga rô hơi
  - Cắt lọc mép vết thương 2-3 mm, riêng da mặt và da tay cắt lọc tiết kiệm
  - Cắt lọc phần mềm dưới tổn thương tới tổ chức lành, tưới rửa và thay găng tay và dụng cụ

- Mở rộng vết thương, cắt lọc lại phần mềm, tưới rửa hết các góc ngách
- Khâu lại các lớp, đặt dẫn lưu, khâu da

## **VI. THEO DÕI VÀ ĐIỀU TRỊ SAU MỔ**

- Thay băng vết thương
- Kháng sinh phối hợp hai loại KS, tốt nhất dùng theo KSD

## **VII. TAI BIẾN VÀ XỬ TRÍ**

- Nhiễm trùng nặng viêm tấy: cần điều trị tích cực, thay băng cắt chỉ, cấy dịch vết mổ làm KSD, thay kháng sinh
- Di chứng vận động, sẹo co kéo nếu tổn thương rộng và nặng: Cần phục hồi chức năng sớm

## PHẪU THUẬT DẬP NÁT PHẦN MỀM CÁC CƠ QUAN VẬN ĐỘNG

### I. ĐẠI CƯƠNG

Dập nát phần mềm là một tổn thương nặng gặp nhiều trong tai nạn lao động và tai nạn gia thông. Tổn thương dập nát gây hậu quả nặng nề: nguy cơ cắt cụt di dập nát hoặc các di chứng về sau

### II. CHỈ ĐỊNH

- Dập nát phần mềm vừa: Dập nát phần mềm sau khi cắt lọc còn khả năng che phủ gân xương, mạch máu thần kinh\
- Dập nát phần mềm nặng: cắt cụt chi

### IV. CHUẨN BỊ

1. **Người bệnh:** Tâm lý cho người bệnh, hồ sơ bệnh án đầy đủ thủ tục hành chính và các xét nghiệm.
2. **Người thực hiện:** Phẫu thuật viên chấn thương chỉnh hình và hai người phụ
3. **Phương tiện trang thiết bị:** Bộ dụng cụ phẫu thuật chấn thương chung
4. **Dự kiến thời gian phẫu thuật:** 60 - 90 phút

### V. CÁC BƯỚC TIẾN HÀNH

1. **Vô cảm:** gây mê NKQ hoặc mass thanh quản
2. **Kỹ thuật:**
  - Đánh rửa tay bằng xà phòng, nước muối vô khuẩn
  - Ga rô góc chi
  - Phẫu thuật tổn thương phần mềm vừa
    - Cắt mép vết thương tới tổ chức lành
    - Cắt lọc tổ chức dập nát tới tổ chức lành, chú ý tránh tổn thương mạch máu và thần kinh, đánh rửa lại vết thương.
    - Thay dụng cụ, găng tay mới. Cắt lọc lại phần mềm dập nát, rửa sạch bằng ô xi già và nước muối, khâu lại gân cơ, che phủ mạch máu, xương, để da hở đóng thì hai sau.
  - Phẫu thuật tổn thương phần mềm nặng không có khả năng bảo tồn: phẫu thuật cắt cụt chi

### VI. THEO DÕI VÀ ĐIỀU TRỊ SAU MỔ

- Thay băng vệ sinh vết mổ
- Kháng sinh mạnh, phối hợp trong 5-7 ngày, điều trị toàn thân bù máu điện giải cho người bệnh

- Tập PHCN

## **VII. TAI BIẾN VÀ XỬ TRÍ**

- Viêm tấy vết mổ hoặc nhiễm trùng mồm cụt: Nhẹ thì thay băng tách chi, nặng thì phẫu thuật cắt lọc lại, nặng cắt cụt chi.
- Nhiễm khuẩn huyết: Cầm cấy máu làm kháng sinh đồ, điều trị theo KSD, điều trị các rối loạn điện giải.

# PHẪU THUẬT VẾT THƯƠNG BÀN TAY

## I. ĐẠI CƯƠNG

- Thương tích bàn tay là tổn thương đa dạng phong phú, là thương tổn thường gặp trong cuộc sống hàng ngày
- Việc chẩn đoán chính xác tổn thương trong vết thương bàn tay khá khó khăn, vì vậy các thương tích bàn tay cần được xử trí phẫu thuật

## II. CHỈ ĐỊNH

- NB bị vết thương bàn tay

## III. CHUẨN BỊ

- 1. Người bệnh:** Tâm lý cho người bệnh, hồ sơ bệnh án đầy đủ thủ tục hành chính và các xét nghiệm.
- 2. Người thực hiện:** Phẫu thuật viên chấn thương chỉnh hình và hai người phụ
- 3. Phương tiện trang thiết bị:** Bộ dụng cụ phẫu thuật bàn tay
- 4. Dự kiến thời gian phẫu thuật:** 90 - 120 phút

## IV. CÁC BƯỚC TIẾN HÀNH

- 1. Vô cảm:** Người bệnh bằng gây tê đám rối
- 2. Kỹ thuật**
  - Sát khuẩn vùng mổ bằng Betadine hoặc cồn 70°
  - Đặt Garo
  - Cắt lọc vết thương: đánh giá các vật da lóc xem có sống được không
  - Mở rộng vết thương theo các đường Zich – zac: kiểm tra kỹ thương tổn
  - Xử trí thương tổn:
    - Kết hợp xương bằng kim Krichner hoặc bằng vis
    - Khâu gân bằng chỉ Prolene theo kiểu Kessler
    - Khâu nối thần kinh theo kiểu khâu bao , bó hoặc khâu bao bó thần kinh
  - Bất động bột

## V. THEO DÕI VÀ ĐIỀU TRỊ SAU MỔ

- Theo dõi mạch,, huyết áp, nhiệt độ, nhịp thở, tri giác, da, niêm mạc, màu sắc chi thể, vận động cảm giác chi thể, để phát hiện những biến chứng sau mổ
- Bất động bột
- Hướng dẫn tập vật lý trị liệu

## VI. TAI BIẾN VÀ XỬ TRÍ

- Chảy máu: Băng ép cầm máu, nếu không được mở vết mổ cầm máu

- Nhiễm trùng: tách chi vết mổ, thay băng hàng ngày, kháng sinh, cấy dịch làm kháng sinh đồ



# **PHẪU THUẬT VẾT THƯƠNG BÀN TAY TỔN THƯƠNG GÂN DUỖI**

## **I. ĐẠI CƯƠNG**

- Thương tích bàn tay là tổn thương đa dạng phong phú, là thương tổn thường gặp trong cuộc sống hàng ngày
- Cần thăm kỹ lưỡng, toàn thể để phát hiện tổn thương gân duỗi của bàn tay cũng như các tổn thương phối hợp khác

## **II. CHỈ ĐỊNH**

- NB bị vết thương bàn tay lâm sàng mất duỗi cổ tay, ngón tay

## **III. CHUẨN BỊ**

- 1. Người bệnh:** Tâm lý cho người bệnh, hồ sơ bệnh án đầy đủ thủ tục hành chính và các xét nghiệm.
- 2. Người thực hiện:** Phẫu thuật viên chấn thương chỉnh hình và hai người phụ
- 3. Phương tiện trang thiết bị:** Bộ dụng cụ phẫu thuật bàn tay
- 4. Dự kiến thời gian phẫu thuật:** 90 - 120 phút

## **IV. CÁC BƯỚC TIẾN HÀNH**

- 1. Vô cảm:** Người bệnh bằng gây tê đám rối

- 2. Kỹ thuật:**

- Sát khuẩn vùng mổ bằng Betadine hoặc cồn 70°
- Đặt Garo
- Cắt lọc vết thương: Đánh giá các vật da lóc xem có sống được không
- Mở rộng vết thương theo các đường Zich – zac: đánh giá thương tổn,
- Xử trí thương tổn: Khâu gân bằng chỉ Prolene theo kiểu Kessler
- Bất động nẹp bột cẳng bàn tay tư thế chùng gân, đặt ở gan tay

## **VI. THEO DÕI VÀ ĐIỀU TRỊ SAU MỔ**

- Theo dõi mạch, huyết áp, nhiệt độ, nhịp thở, tri giác, da, niêm mạc, màu sắc chi thể, vận động cảm giác chi thể, để phát hiện những biến chứng sau mổ
- Bất động bột
- Hướng dẫn tập vật lý trị liệu

## **VII. TAI BIẾN VÀ XỬ TRÍ**

- Chảy máu: Băng ép cầm máu, nếu không được mở vết mổ cầm máu
- Nhiễm trùng: Tách chỉ vết mổ, thay băng hàng ngày, kháng sinh, cấy dịch làm kháng sinh đồ
- Đứt gân: Phẫu thuật nối gân hoặc chuyển gân

# PHẪU THUẬT VẾT THƯƠNG BÀN TAY TỔN THƯƠNG GÂN GẤP

## I. ĐẠI CƯƠNG

- Thương tích bàn tay tổn thương gân gấp là tổn thương đa dạng phong phú, là thương tổn thường gặp trong cuộc sống hàng ngày.
- Theo Verdan ở vùng cẳng tay và bàn tay chia 5 vùng, tổn thương gân ở mỗi vùng có những cách xử trí riêng

## II. CHỈ ĐỊNH

- NB bị vết thương bàn tay tổn thương gân gấp

## III. CHUẨN BỊ

1. **Người bệnh:** Tâm lý cho người bệnh, hồ sơ bệnh án đầy đủ thủ tục hành chính và các xét nghiệm.
2. **Người thực hiện:** Phẫu thuật viên chấn thương chỉnh hình và hai người phụ
3. **Phương tiện trang thiết bị:** Bộ dụng cụ phẫu thuật bàn tay
4. **Dự kiến thời gian phẫu thuật:** 90 - 120 phút

## V. CÁC BƯỚC TIẾN HÀNH

1. **Vô cảm:** Người bệnh bằng gây tê đám rối
2. **Kỹ thuật:**
  - Sát khuẩn vùng mổ bằng Betadine hoặc cồn 70°
  - Đặt Garo
  - Cắt lọc vết thương: đánh giá các vật da lóc xem có sống được không
  - Mở rộng vết thương theo các đường Zich – zac: kiểm tra kỹ thương tổn
  - Xử trí thương tổn:
    - Vùng I:
      - Nếu gân gấp đứt trên chỗ bám tận 1cm thì nối gân bằng Prolene 4.0 và khâu tăng cường bằng prolene 6.0
      - Nếu gân gấp đứt cách chỗ bám gân dưới 1 cm thì dịch chuyển gân xuống thấp và cố định vào xương đốt 3
    - Vùng II :
      - Rạch da zich-zac, phẫu tích tìm gân. Trường hợp đầu gân trung tâm tụt sâu lên gan tay, có thể rạch ngang nếp gấp gan tay tìm đầu gân gấp
      - Luồn gân qua hệ thống ròng rọc
      - Nối gân gấp sâu bằng Prolene 4.0 và 6.0

- Có thể cắt bỏ rộng rãi gân gấp nông
- Cố gắng giữ dây chằng vòng A2 tránh co cứng gấp ngón tay
- Vùng III:
  - Thương tổn thường kèm cả mạch máu thần kinh
  - Khâu nối cả gân gấp nông và sâu bằng Prolene 4.0 và 6.0
  - Khâu nối thần kinh bằng Prolen 6.0. Khâu bao bó thần kinh dưới kính hiển vi là tốt nhất
- Vùng IV:
  - Thường gặp đứt nhiều gân, thần kinh giữa, cung gan tay nhánh vận động của thần kinh trụ
  - Nối gân gấp nông sâu bằng Prolene 4.0 và 6.0
  - Nối thần kinh
- Vùng V:
  - Thường bị tổn thương gân cơ, mạch máu, thần kinh giữa trụ
  - Nối gân bằng prolene 4.0 6.0
  - Khâu cơ bằng Vicryl 2.0
  - Nối thần kinh, mạch máu
  - Bất động bột tư thế trùng gân, đặt ở mu tay.

## **VI. THEO DÕI VÀ ĐIỀU TRỊ SAU MỔ**

- Theo dõi mạch,, huyết áp, nhiệt độ, nhịp thở, tri giác, da, niêm mạc, màu sắc chi thể, vận động cảm giác chi thể, để phát hiện những biến chứng sau mổ
- Bất động bột
- Hướng dẫn tập vật lý trị liệu

## **VII. TAI BIẾN VÀ XỬ TRÍ**

- Chảy máu: Băng ép cầm máu, nếu không được mở vết mổ cầm máu.
- Nhiễm trùng: Tách chỉ vết mổ, thay băng hàng ngày, kháng sinh, cấy dịch làm kháng sinh đồ.
- Đứt gân: Phẫu thuật ghép gân hoặc chuyển gân.

# PHẪU THUẬT VẾT THƯƠNG PHẦN MỀM TỔN THƯƠNG THẦN KINH QUAY, THẦN KINH TRỤ, THẦN KINH GIỮA

## I. ĐẠI CƯƠNG

Tổn thương thần kinh ngoại vi tương đối thường gặp trong cấp cứu chấn thương. Việc can thiệp khâu nối thần kinh sớm thì đầu thường đem lại kết quả khả quan. Kỹ thuật khâu nối thần kinh có nhiều kỹ thuật như khâu nối bao thần kinh, bó thần kinh hay bao – bó. Bài viết này trình bày kỹ thuật khâu nối bao thần kinh, là kỹ thuật có thể triển khai được ở trong cấp cứu ở các cơ sở có chuyên khoa chấn thương chỉnh hình.

## II. CHỈ ĐỊNH

- Tổn thương thần kinh ngoại vi do vết thương

## III. CHỐNG CHỈ ĐỊNH

- Mất đoạn thần kinh không thể khâu nối trực tiếp được
- Dập nát thần kinh

## IV. CHUẨN BỊ

- 1. Người bệnh:** Tâm lý cho người bệnh, hồ sơ bệnh án đầy đủ thủ tục hành chính và các xét nghiệm.
- 2. Người thực hiện:** Phẫu thuật viên chấn thương chỉnh hình và hai người phụ
- 3. Phương tiện trang thiết bị:** Bộ dụng cụ phẫu thuật bàn tay, kính vi phẫu, kính lúp
- 4. Dự kiến thời gian phẫu thuật:** 90 - 120 phút

## V. CÁC BƯỚC TIẾN HÀNH

- Gây tê vùng hoặc gây mê toàn thân
- Garo hơi áp lực 250 mmHg đối với chi trên hoặc 350mmHg đối với chi dưới
- Đường rạch da tùy theo vị trí vết thương để mở rộng vết thương về hai phía đảm bảo được việc phẫu tích thần kinh rõ ràng.
- Phẫu tích hai đầu thần kinh, đảm bảo nguyên vẹn vỏ bao dây thần kinh và không bị quá căng khi khâu nối.
- Sửa sang hai đầu diện khâu nối, đảm bảo sạch, gọn và dễ dàng cho khâu nối
- Khâu nối bao thần kinh kỹ thuật khâu vắt với chỉ nhỏ 6.0 hoặc 7.0 hay nhỏ hơn tùy theo khẩu kính của dây thần kinh.
- Bơm rửa, dẫn lưu vùng mổ nếu cần
- Đóng vết mổ theo các lớp giải phẫu
- Nẹp bột bất động đoạn chi ở tư thế cơ năng

## **VI. THEO DÕI**

- Theo dõi tình trạng chảy máu
- Theo dõi tình trạng nhiễm trùng
- Theo dõi và đánh giá tiến triển hồi phục thần kinh bằng lâm sàng, điện sinh lý thần kinh

## **VII. XỬ TRÍ BIẾN CHỨNG**

- Mô lại nếu có biến chứng chảy máu
- Thay kháng sinh, săn sóc vết thương nếu có nhiễm trùng
- Chuyển gân trong trường hợp thần kinh không hồi phục sau khi khâu nối.

# PHẪU THUẬT CHUYỂN VẬT CHE PHỦ PHẦN MỀM CUÔNG MẠCH LIỀN

## I. ĐẠI CƯƠNG

Là phẫu thuật lấy một vật tổ chức bao gồm da-cân được nuôi dưỡng bằng nguồn mạch, xoay chuyển để điều trị khuyết hồng phần mềm ở chi

Có nhiều dạng vật:

- Vật cơ
- Vật da cân
- Vật da cơ

## II. CHỈ ĐỊNH

- Khuyết hồng phần mềm vùng chi lân cận vật được chuyển

## III. CHỐNG CHỈ ĐỊNH

- Vết thương phần mềm còn viêm nhiễm
- Còn rối loạn dinh dưỡng như phù nề nhiều, nhiều nốt phỏng
- Lộ xương nhưng còn viêm nhiễm
- Có các bệnh toàn thân như đái tháo đường, tim mạch... cần điều trị ổn định trước khi tiến hành

## IV. CHUẨN BỊ

- 1. Người bệnh:** Tâm lý cho người bệnh, hồ sơ bệnh án đầy đủ thủ tục hành chính và các xét nghiệm.
- 2. Người thực hiện:** Phẫu thuật viên chấn thương chỉnh hình và hai người phụ
- 3. Phương tiện trang thiết bị:** Bộ dụng cụ phẫu thuật chấn thương chung
- 4. Dự kiến thời gian phẫu thuật:** 90 - 120 phút

## V. CÁC BƯỚC TIẾN HÀNH

- Kiểm tra hồ sơ đã đúng và đầy đủ theo yêu cầu chưa?
- Kiểm tra người bệnh đã đúng và đã được chuẩn bị đúng yêu cầu chưa?
- Thực hiện kỹ thuật

**1. Vô cảm:** Gây mê nội khí quản hoặc gây tê tủy sống

**2. Kỹ thuật bóc vật:**

- **Thiết kế vật:**

- Đánh dấu vị trí lấy vật
- Vẽ đảo da và trục của vật da,
- Cuống vật là tổ chức cân mỡ chứa thần kinh và mạch máu
- Chiều dài của vật da đo từ điểm xoay đến bờ xa nhất của tổn khuyết

- Chiều dài của cuống vạt: Đo từ điểm xoay tới bờ gần nhất của tổn khuyết.
- Tư thế người bệnh
- Garo 1/3 G đùi (hoặc không).

#### - Thì 1: Xử trí thương tổn

- Cắt lọc mép tổn thương, cắt lọc tổ chức hoại tử từ nông vào sâu đảm bảo không còn tổ chức hoại tử.
- Tưới rửa nhiều lần bằng ôxy già, nước muối, Betadin.
- Đục bạt bề mặt xương lộ nếu bị viêm.
- Cầm máu kỹ tổn thương.
- Kiểm tra lại vạt đã thiết kế xem có phù hợp với thương tổn vừa cắt lọc không. Đắp gạc ẩm vào vùng thương tổn để chuyển sang thì bóc vạt.

#### - Thì 2: Bóc vạt

- Phẫu tích tìm TM và TK
- Rạch da xung quanh đảo da đến hết lớp cân để lại phần nối với cuống vạt. Khâu cố định lớp cân với lớp da xung quanh đảo da để không làm bóc tách giữa chúng gây tổn thương các mạch máu từ lớp cân lên nuôi da.
- Phẫu tích cuống vạt
- Nâng vạt từ trên xuống dưới với một đảo da cân và cuống vạt thì chỉ có lớp mỡ dưới da và cân.
- Tháo garo kiểm tra tình trạng tưới máu của vạt, cầm máu kỹ, lựa chọn góc xoay vạt để không làm xoắn vặn cuống vạt.
- Tạo đường hầm hoặc rạch da để đưa vạt đến che phủ vùng khuyết hồng.
- Khâu cố định vạt vào vùng khuyết hồng, đặt dẫn lưu dưới vạt (hoặc không).
- Khâu 2 mép da dày nơi lấy cuống vạt
- Khâu khép bớt nơi cho vạt, vá da mỏng hoặc ghép da Wolf- Krause nơi cho vạt.
- Băng ép nhẹ nhàng, để hở một phần vạt da để theo dõi sát tình trạng tưới máu của vạt, kịp thời phát hiện tình trạng chèn ép cuống vạt để xử trí.
- Đặt nẹp bột

#### VI. THEO DÕI VÀ ĐIỀU TRỊ SAU MỔ

- Điều trị kháng sinh 5-7 ngày
- Thuốc chống phù nề, chống đông
- Ghép da mỏng lên vạt nếu vạt sống tốt ( thông thường sau 5-7 ngày)

- Rút dẫn lưu sau 48h, thay băng hàng ngày, phát hiện các biến chứng chảy máu, nhiễm khuẩn

## **VII. TAI BIẾN VÀ XỬ TRÍ**

- Cắt đứt cuống vật → ngừng cuộc mổ thay bằng kỹ thuật khác ở cuộc mổ khác
- Chảy máu: Cần tìm nguyên nhân và xử trí theo nguyên nhân
- Theo dõi vật; Nếu vật có màu hồng tươi chứng tỏ vật được tưới máu tốt, nếu vật có màu tím, phù nề là có cản trở máu tĩnh mạch, có thể cắt bớt chỉ để giảm sức căng của vật, nếu vật nhợt màu, khô, chứng tỏ vật được cấp máu kém, dễ hoại tử. Nếu vật hoại tử cần cắt lọc làm sạch và chọn kỹ thuật khác cho phù hợp



# PHẪU THUẬT TÁI TẠO DÂY CHẰNG XƯƠNG THUYỀN

## I. ĐẠI CƯƠNG

- Khớp cổ tay được tạo thành nhờ các xương cổ tay, các dây chằng ngoại lai ( từ phía quay cổ tay) và các dây chằng nội tại
- Rách dây chằng thuyền nguyệt làm xương nguyệt đi theo xương tháp làm cổ tay mất vững khi duỗi

## II. CHỈ ĐỊNH

NB bị trật thuyền nguyệt:

- Góc thuyền nguyệt  $> 60^\circ$
- Góc nguyệt cả  $> 15^\circ$
- Khe hở thuyền nguyệt trên 3mm

## III. CHỐNG CHỈ ĐỊNH

- Nhiễm trùng
- Không đủ tiêu chuẩn phẫu thuật

## IV. CHUẨN BỊ

- 1. Người bệnh:** Tâm lý cho người bệnh, hồ sơ bệnh án đầy đủ thủ tục hành chính và các xét nghiệm.
- 2. Người thực hiện:** Phẫu thuật viên chấn thương chỉnh hình và hai người phụ
- 3. Phương tiện trang thiết bị:** Bộ dụng cụ phẫu thuật bàn tay
- 4. Dự kiến thời gian phẫu thuật:** 60 - 90 phút

## V. CÁC BƯỚC TIẾN HÀNH

- 1. Vô cảm:** Người bệnh bằng gây tê đám rối
- 2. Kỹ thuật:**
  - Sát khuẩn vùng mổ bằng Betadine hoặc cồn  $70^\circ$
  - Đặt Garo
  - Rửa da phía sau cổ tay
  - Nắn khớp trật rồi dùng các kim Krischner làm đòn bẩy
  - Tái tạo các dây chằng bằng các lỗ khoan vào xương
  - Găm kim krischner giữ xương trong khi chờ dây chằng liền
  - Bất động bột ôm ngón cái

## VI. THEO DÕI VÀ ĐIỀU TRỊ SAU MỔ

- Theo dõi mạch,, huyết áp, nhiệt độ, nhịp thở, tri giác, da, niêm mạc, màu sắc chi thể, vận động cảm giác chi thể, để phát hiện những biến chứng sau mổ

- Bó bột ôm ngón cái từ 8 – 12 tuần tùy mức độ tổn thương dây chằng
- Sau đó rút kim, hướng dẫn tập vật lý trị liệu

#### **VII. TAI BIẾN VÀ XỬ TRÍ**

- Chảy máu: Băng ép cầm máu, nếu không được mở vết mổ cầm máu
- Nhiễm trùng: Tách chỉ vết mổ, thay băng hàng ngày, kháng sinh, cấy dịch làm kháng sinh đồ
- Trật tái phát: Xét làm phẫu thuật hàn cứng khớp

# PHẪU THUẬT KHẸP GỠ XƯƠNG ĐỐT BÀN NGÓN TAY

## I. ĐẠI CƯƠNG

- Gãy xương đốt bàn ngón là thương tổn thường gặp, ảnh hưởng nhiều đến chức năng bàn tay
- Phần lớn các xương bàn tay được chỉ định điều trị bảo tồn. Một số trường hợp được giải quyết bằng phẫu thuật

## II. CHỈ ĐỊNH

- Gãy không vững
- Gãy mà nắn điều trị bảo tồn không kết quả
- Gãy có mảnh lớn di lệch
- Gãy có kèm theo trật khớp
- Gãy phức tạp có kèm theo mất đoạn xương
- Gãy nội khớp có nhiều khả năng dính, cứng nên không vận động sớm
- Gãy có mảnh rời di lệch có kèm theo tổn thương mạch máu thần kinh
- Gãy xương mà hậu quả chậm liền xương
- Gãy xương mà cần can thiệp ghép xương
- Gãy xương và liền xương xấu ảnh hưởng tới thẩm mỹ và chức năng
- Gãy xương bệnh lý
- Gãy xương có mảnh gãy kẹt khớp

## III. CHUẨN BỊ

- 1. Người bệnh:** Tâm lý cho người bệnh, hồ sơ bệnh án đầy đủ thủ tục hành chính và các xét nghiệm.
- 2. Người thực hiện:** Phẫu thuật viên chấn thương chỉnh hình và hai người phụ
- 3. Phương tiện trang thiết bị:** Bộ dụng cụ phẫu thuật bàn tay, nẹp vít mini
- 4. Dự kiến thời gian phẫu thuật:** 60 - 90 phút

## V. CÁC BƯỚC TIẾN HÀNH

- 1. Vô cảm:** Người bệnh bằng gây tê đám rối
- 2. Kỹ thuật:**
  - Sát khuẩn vùng mổ bằng Betadine hoặc cồn 70°
  - Đặt Garo
  - Kê bàn tay lên bàn, lòng bàn tay đặt lên một cuộn vải
  - Rạch da mặt mu tay tương ứng với ổ gãy, vén gân duỗi ngón bộc lộ ổ gãy

- Kết hợp xương bằng vis mini
- Bơm rửa, đóng vết mổ
- Bất động nẹp bột

#### **VI. THEO DÕI VÀ ĐIỀU TRỊ SAU MỔ**

- Theo dõi mạch,, huyết áp, nhiệt độ, nhịp thở, tri giác, da, niêm mạc, màu sắc chi thể, vận động cảm giác chi thể, để phát hiện những biến chứng sau mổ
- Bất động bột
- Hướng dẫn tập vật lý trị liệu

#### **VII. TAI BIẾN VÀ XỬ TRÍ**

- Chảy máu: Băng ép cầm máu, nếu không được mở vết mổ cầm máu
- Nhiễm trùng: Tách chỉ vết mổ, thay băng hàng ngày, kháng sinh, cấy dịch làm kháng sinh đồ

## PHẪU THUẬT GÃY XƯƠNG BÀN NGÓN TAY

### I. ĐẠI CƯƠNG

- Gãy bàn ngón tay khá phổ biến chiếm 30% tổng số gãy xương chi trên. Điều trị KHX bàn ngón nhằm mục đích làm liền xương, tránh cứng khớp, can lệch do bó bột. KHX bàn ngón giúp tập cử động và trả về chức năng thật sớm.

### II. CHỈ ĐỊNH

- NB có chẩn đoán xác định bị gãy xương bàn ngón tay trên lâm sàng và XQ.
- Đường gãy không phạm khớp.

### III. CHỐNG CHỈ ĐỊNH

- NB có bệnh lý kèm theo chống chỉ định phẫu thuật: Tim mạch, ĐTD ...

### IV. CHUẨN BỊ

1. **Người bệnh:** Tâm lý cho người bệnh, hồ sơ bệnh án đầy đủ thủ tục hành chính và các xét nghiệm.
2. **Người thực hiện:** Phẫu thuật viên chấn thương chỉnh hình và hai người phụ
3. **Phương tiện trang thiết bị:** Bộ dụng cụ phẫu thuật bàn tay, nẹp vít mini
4. **Dự kiến thời gian phẫu thuật:** 60 - 90 phút

### V. CÁC BƯỚC TIẾN HÀNH

1. **Vô cảm:** Tê ĐRCT bên chi phẫu thuật

2. **Kỹ thuật:**

- Sát khuẩn, trải toan
- Rạch da mặt mu tay tương ứng với vị trí gãy xương.
- Phẫu tích, bộc lộ ổ gãy, làm sạch diện gãy.
- Dùng dụng cụ giữ xương kéo nắn, đặt lại xương theo trục giải phẫu.
  - Xuyên kim chéo chữ X qua ổ gãy ngang
  - Kỹ thuật Grundberg: Dùng đinh Steinmann ngắn, mở ổ gãy, đóng chìm vào ống tủy. Cho mũi nhọn khoan rộng ống tủy 2 đầu, xong đóng chìm với đầu tù của đinh

vào ống tủy đầu trên, cho tới khi đinh còn lồi ra 1cm cho đốt ngón và 1,5cm cho đốt bàn, xong kéo giãn ổ gãy và luồn đinh vào ống thủy đầu dưới.

- Buộc vòng qua ổ gãy theo Lister: dùng kim Kirschner khoan xương 2 lỗ song song cách trên và dưới đường gãy 5mm. Luồn chỉ thép buộc vòng qua xương hình chữ nhật, xuyên giữ chéo một đinh Kirschner, chéo qua ổ gãy.
- Kỹ thuật AO: Dùng nẹp vis mini.

- Đóng vết mổ theo giải phẫu
- Bó bột cứng bàn tay tăng cường 4 – 6 tuần khi mổ nếu KHX không đủ vững.

#### **VI. THEO DÕI VÀ ĐIỀU TRỊ SAU MỔ**

- Theo dõi mạch, nhiệt độ, huyết áp, tại chỗ vết mổ
- Kháng sinh 3 – 5 ngày
- Tập PHCN sau mổ

#### **VII. TAI BIẾN VÀ XỬ TRÍ**

- Chảy máu: Băng ép cầm máu hoặc khâu cầm máu
- Nhiễm trùng: Tách chỉ, thay kháng sinh

## PHẪU THUẬT KHẸM GỠ ĐÀU DƯỚI XƯƠNG QUAY

### I. ĐẠI CƯƠNG

- Gãy đầu dưới xương quay điển hình hay còn gọi là gãy Pouteau-Colles (Pouteau là người đầu tiên mô tả, Colles là người trình bày về kỹ thuật tổn thương giải phẫu và phương pháp điều trị loại gãy này) là gãy đầu dưới xương quay phía trên khớp quay – trụ cốt, với di lệch điển hình: đoạn ngoại vi di lệch ra sau, ra ngoài và lên trên. Loại gãy này hay gặp người già (do loãng xương), có thể gặp người lớn, ở trẻ em thường bong sụn tiếp hợp.

### II. CHỈ ĐỊNH

- NB có chẩn đoán xác định bị gãy đầu dưới xương quay trên lâm sàng và XQ.
- Đường gãy không vào khớp.

### III. CHỐNG CHỈ ĐỊNH

- NB có bệnh lý kèm theo chống chỉ định phẫu thuật: Tim mạch, ĐTĐ ...

### IV. CHUẨN BỊ

1. **Người bệnh:** Tâm lý cho người bệnh, hồ sơ bệnh án đầy đủ thủ tục hành chính và các xét nghiệm.
2. **Người thực hiện:** Phẫu thuật viên chấn thương chỉnh hình và hai người phụ
3. **Phương tiện trang thiết bị:** Bộ dụng cụ phẫu thuật cẳng tay
4. **Dự kiến thời gian phẫu thuật:** 60 - 90 phút

### V. CÁC BƯỚC TIẾN HÀNH

**1. Vô cảm:** Tê ĐRCT bên chi phẫu thuật

**2. Kỹ thuật:**

- Sát khuẩn, trải toan
- Rửa da dọc bờ quay 1/3 dưới cẳng tay.
- Phẫu tích, bộc lộ ổ gãy, làm sạch diện gãy.
- Dùng dụng cụ giữ xương kéo nắn, đặt lại xương theo trục giải phẫu.
- KHX găm kim Kirchner hoặc nẹp chữ T tùy từng trường hợp cụ thể
- Đóng vết mổ theo giải phẫu
- Có thể bó bột tăng cường 4 – 6 tuần khi mổ nếu chưa đủ vững

**VI. THEO DÕI VÀ ĐIỀU TRỊ SAU MỔ**

- Theo dõi mạch, nhiệt độ, huyết áp, tại chỗ vết mổ
- Kháng sinh 3 – 5 ngày
- Tập PHCN sau mổ

**VII. TAI BIẾN VÀ XỬ TRÍ**

- Chảy máu: Băng ép cầm máu hoặc khâu cầm máu
- Nhiễm trùng: Tách chỉ, thay kháng sinh

### **PHẪU THUẬT KHX GÃY NỘI KHỚP ĐẦU DƯỚI XƯƠNG QUAY**

**I. ĐẠI CƯƠNG**

- Gãy đầu dưới xương quay nội khớp chiếm 80% tổng số gãy đầu dưới xương quay bao gồm nhiều hình thái: Gãy chữ V, gãy chữ T, gãy mỏm tram quay, gãy chéo dọc đầu dưới ...
- KHX trong gãy nội khớp thường không vững và cần bó bột tăng cường sau mổ.

**II. CHỈ ĐỊNH**

- NB có chẩn đoán xác định bị gãy đầu dưới xương quay trên lâm sàng và XQ.
- Đường gãy phạm khớp.

**III. CHỐNG CHỈ ĐỊNH**

- NB có bệnh lý kèm theo chống chỉ định phẫu thuật: Tim mạch, ĐTĐ ...

**IV. CHUẨN BỊ**

- 1. Người bệnh:** Tâm lý cho người bệnh, hồ sơ bệnh án đầy đủ thủ tục hành chính và các xét nghiệm.
- 2. Người thực hiện:** Phẫu thuật viên chấn thương chỉnh hình và hai người phụ
- 3. Phương tiện trang thiết bị:** Bộ dụng cụ phẫu thuật cẳng tay



**4. Dự kiến thời gian phẫu thuật:** 60 - 90 phút

## **V. CÁC BƯỚC TIẾN HÀNH**

**1. Vô cảm:** Tê ĐRCT bên chi phẫu thuật

**2. Kỹ thuật:**

- Sát khuẩn, trải toan
- Rửa da dọc bờ quay 1/3 dưới cẳng tay.
- Phẫu tích, bộc lộ ổ gãy, làm sạch diện gãy.
- Dùng dụng cụ giữ xương kéo nắn, đặt lại xương theo trục giải phẫu.
- KHX găm kim Kirchner hoặc nẹp chữ T tùy từng trường hợp cụ thể
- Đóng vết mổ theo giải phẫu
- Bó bột cẳng bàn tay tăng cường 4 – 6 tuần khi mổ.

## **VI. THEO DÕI VÀ ĐIỀU TRỊ SAU MỔ**

- Theo dõi mạch, nhiệt độ, huyết áp, tại chỗ vết mổ
- Kháng sinh 3 – 5 ngày
- Tập PHCN sau mổ

## **VII. TAI BIẾN VÀ XỬ TRÍ**

- Chảy máu: Băng ép cầm máu hoặc khâu cầm máu
- Nhiễm trùng: Tách chỉ, thay kháng sinh

# **PHẪU THUẬT TÁI TẠO TỔN THƯƠNG MẠN TÍNH DÂY CHẙNG XƯƠNG THUYỀN**

## **I. ĐẠI CƯƠNG**

- Khớp cổ tay được tạo thành nhờ các xương cổ tay, các dây chằng ngoại lai ( từ phía quay cổ tay) và các dây chằng nội tại
- Rách dây chằng thuyền nguyệt làm xương nguyệt đi theo xương tháp làm cổ tay mất vững khi duỗi

## **II. CHỈ ĐỊNH**

NB bị trật thuyền nguyệt trên 4 tuần

- Góc thuyền nguyệt > 60°
- Góc nguyệt cả >15°
- Khe hở thuyền nguyệt trên 3mm

### III. CHỐNG CHỈ ĐỊNH

- Nhiễm trùng
- Không đủ tiêu chuẩn phẫu thuật

### IV. CHUẨN BỊ

1. **Người bệnh:** Tâm lý cho người bệnh, hồ sơ bệnh án đầy đủ thủ tục hành chính và các xét nghiệm.
2. **Người thực hiện:** Phẫu thuật viên chấn thương chỉnh hình và hai người phụ
3. **Phương tiện trang thiết bị:** Bộ dụng cụ phẫu thuật bàn tay
4. **Dự kiến thời gian phẫu thuật:** 60 - 90 phút

### V. CÁC BƯỚC TIẾN HÀNH

1. **Vô cảm:** Người bệnh bằng gây tê đám rối
2. **Kỹ thuật:**
  - Sát khuẩn vùng mổ bằng Betadine hoặc cồn 70°
  - Đặt Garo
  - Rửa da phía sau cổ tay
  - Nắn khớp trật rồi dùng các kim Krischner làm đòn bẩy
  - Đánh giá dây chằng
  - Nếu còn khả năng phục hồi thì tái tạo các dây chằng bằng các lỗ khoan vào xương
  - Nếu không còn khả năng phục hồi xét hàn cứng khớp
  - Găm kim krischner giữ xương trong khi chờ dây chằng liền
  - Bất động bột ôm ngón cái

### VI. THEO DÕI VÀ ĐIỀU TRỊ SAU MỔ

- Theo dõi mạch,, huyết áp, nhiệt độ, nhịp thở, tri giác, da, niêm mạc, màu sắc chi thể, vận động cảm giác chi thể, để phát hiện những biến chứng sau mổ
- Bó bột ôm ngón cái từ 8 – 12 tuần tùy mức độ tổn thương dây chằng
- Sau đó rút kim, hướng dẫn tập vật lý trị liệu

### VII. TAI BIẾN VÀ XỬ TRÍ

- Chảy máu: Băng ép cầm máu, nếu không được mở vết mổ cầm máu
- Nhiễm trùng: Tách chỉ vết mổ, thay băng hàng ngày, kháng sinh, cấy dịch làm kháng sinh đồ
- Trật tái phát: Xét làm phẫu thuật hàn cứng khớp

# PHẪU THUẬT TÁI TẠO DÂY CHẰNG BÊN NGÓN I BÀN TAY

## I. ĐẠI CƯƠNG

- Là phẫu thuật với mục đích điều trị tổn thương dây chằng bên ngón I do chấn thương trật khớp đốt bàn ngón cái

## II. CHỈ ĐỊNH

- NB bị trật gian khớp đốt bàn ngón I bàn tay
- Sau nắn trật khớp bàn ngón ma dây chằng vẫn yếu

## III. CHỐNG CHỈ ĐỊNH

- Nhiễm trùng
- Không đủ tiêu chuẩn phẫu thuật

## IV. CHUẨN BỊ

1. **Người bệnh:** Tâm lý cho người bệnh, hồ sơ bệnh án đầy đủ thủ tục hành chính và các xét nghiệm.
2. **Người thực hiện:** Phẫu thuật viên chấn thương chỉnh hình và hai người phụ
3. **Phương tiện trang thiết bị:** Bộ dụng cụ phẫu thuật bàn tay
4. **Dự kiến thời gian phẫu thuật:** 60 - 90 phút

## V. CÁC BƯỚC TIẾN HÀNH

1. **Vô cảm:** người bệnh bằng gây tê đám rối
2. **Kỹ thuật:**
  - Sát khuẩn vùng mổ bằng Betadine hoặc cồn 70°
  - Đặt Garo
  - Rạch da phía sau ngón I bàn tay
  - Nắn khớp trật rồi dùng các kim Krischner làm đòn bẩy
  - Tái tạo các dây chằng bằng các lỗ khoan vào xương
  - Găm kim krischner giữ xương trong khi chờ dây chằng liền
  - Bất động bột ôm ngón cái

## VI. THEO DÕI VÀ ĐIỀU TRỊ SAU MỔ

- Theo dõi mạch, huyết áp, nhiệt độ, nhịp thở, tri giác, da, niêm mạc, màu sắc chi thể, vận động cảm giác chi thể, để phát hiện những biến chứng sau mổ
- Bó bột ôm ngón cái từ 8 – 12 tuần tùy mức độ tổn thương dây chằng
- Sau đó rút kim, hướng dẫn tập vật lý trị liệu

## VII. TAI BIẾN VÀ XỬ TRÍ

- Chảy máu: Băng ép cầm máu, nếu không được mở vết mổ cầm máu

- Nhiễm trùng: Tách chỉ vết mổ, thay băng hàng ngày, kháng sinh, cấy dịch làm kháng sinh đồ
- Trật tái phát: Xét làm phẫu thuật hàn cứng khớp

## **PHẪU THUẬT CHỈNH TRỤC CAL LỆCH ĐẦU DƯỚI XƯƠNG QUAY**

### **I. ĐẠI CƯƠNG**

- Can lệch là một trong các di chứng sau gãy xương. Do cal lệch mà đoạn chi sẽ ngắn, trục chi biến dạng do đó khả năng tỳ đè bị hạn chế, ảnh hưởng đến sinh hoạt, làm việc của người bệnh.
- Cal lệch đầu dưới xương quay hay gặp, đặc biệt cal lệch sau gãy Colle, làm giảm cơ năng đáng kể

### **II. CHỈ ĐỊNH:** Cal lệch gây biến dạng trục chi nhiều

### **III. CHỐNG CHỈ ĐỊNH**

- Tình trạng tại chỗ và toàn thân không cho phép
- Cal lệch vừa phải, không ảnh hưởng nhiều đến chức năng vận động

### **IV. CHUẨN BỊ**

- 1. Người bệnh:** Tâm lý cho người bệnh, hồ sơ bệnh án đầy đủ thủ tục hành chính và các xét nghiệm.
- 2. Người thực hiện:** Phẫu thuật viên chấn thương chỉnh hình và hai người phụ
- 3. Phương tiện trang thiết bị:** Bộ dụng cụ phẫu thuật cẳng tay và nẹp vít
- 4. Dự kiến thời gian phẫu thuật:** 60 - 90 phút

### **V. CÁC BƯỚC TIẾN HÀNH**

- 1. Vô cảm:** Gây mê toàn thân hoặc tại chỗ
- 2. Kỹ thuật:**
  - Sát khuẩn đoạn chi
  - Garo sau khi dôn máu
  - Rạch da, phẫu tích phần mềm vào xương
  - Đục rời xương ở vị trí gãy cũ, phá bỏ cal lệch, lưu ý giữ lại các tổ chức cal có nhiều xương xộp để ghép lại về sau
  - Nắn chỉnh xương về vị trí giải phẫu, kiểm tra trục và độ dài chi
  - Cố định xương bằng nẹp vít hoặc găm kim Krichner giữ xương phối hợp với bó bột
  - Bơm rửa
  - Ghép lại phần cal xương quanh vị trí ổ gãy xương

- Dẫn lưu vùng mô
- Phục hồi giải phẫu phân mềm
- Băng

#### **VI. THEO DÕI**

- Biến chứng chảy máu
- Biến chứng nhiễm trùng

#### **VII. XỬ TRÍ BIẾN CHỨNG**

- Chảy máu: băng ép chặt vùng mô, mở lại kiểm tra nếu cần
- Nhiễm trùng: săn sóc tại chỗ, thay kháng sinh

# PHẪU THUẬT GÃY XƯƠNG THUYỀN BẰNG VIS HERBERT

## I. ĐẠI CƯƠNG

- Trong số các gãy xương vùng cổ tay thì gãy xương thuyền nhiều thứ 2 sau gãy đầu dưới xương quay
- Xương thuyền gãy sau chổng bàn tay duỗi về phía sau
- Gãy xương thuyền được chia thành 3 vị trí trên, giữa và dưới. Trong đó hay gặp nhất là 1/3 giữa

## II. CHỈ ĐỊNH

- Gãy xương thuyền mới bị gấp góc, di lệch nhiều
- Gãy xương thuyền nắn không kết quả
- Gãy xương thuyền cũ, chậm liền, không liền, có đau

## III. CHỐNG CHỈ ĐỊNH

- Nhiễm trùng
- Không đủ tiêu chuẩn phẫu thuật

## IV. CHUẨN BỊ

1. **Người bệnh:** Tâm lý cho người bệnh, hồ sơ bệnh án đầy đủ thủ tục hành chính và các xét nghiệm.
2. **Người thực hiện:** Phẫu thuật viên chấn thương chỉnh hình và hai người phụ
3. **Phương tiện trang thiết bị:** Bộ dụng cụ phẫu thuật bàn tay và vít Herbert
4. **Dự kiến thời gian phẫu thuật:** 60 - 90 phút

## V. CÁC BƯỚC TIẾN HÀNH

1. **Vô cảm:** Người bệnh bằng gây tê đám rối
2. **Kỹ thuật:**
  - Sát khuẩn vùng mổ bằng Betadine hoặc cồn 70°
  - Đặt Garo
  - NB để bàn tay lên bàn, kê toan ở cổ tay để cổ tay ngửa tối đa
  - Đường rạch bắt đầu ở nếp gấp cổ tay theo gân cơ gấp cổ tay quay kéo lên trên 4cm
  - Tách gân gấp cổ tay quay và kéo sang phía trụ. Rạch bao khớp tách sang hai bên làm lộ xương thuyền
  - Dùng 1 Guide nắn chỉnh cố định xương thuyền
  - Bắt vis Herbert qua guide
  - Bơm rửa cầm máu. Đóng vết mổ

- Găm kim krischner giữ xương trong khi chờ dây chằng liền
- Bất động bột ôm ngón cái

#### **VI. THEO DÕI VÀ ĐIỀU TRỊ SAU MỔ**

- Theo dõi mạch,, huyết áp, nhiệt độ, nhịp thở, tri giác, da, niêm mạc, màu sắc chi thể, vận động cảm giác chi thể, để phát hiện những biến chứng sau mổ
- Bó bột ôm ngón cái từ
- Hướng dẫn tập vật lý trị liệu

#### **VII. TAI BIẾN VÀ XỬ TRÍ**

- Chảy máu: Băng ép cầm máu, nếu không được mở vết mổ cầm máu
- Nhiễm trùng: Tách chỉ vết mổ, thay băng hàng ngày, kháng sinh, cấy dịch làm kháng sinh đồ

## PHẪU THUẬT ĐIỀU TRỊ HỘI CHỨNG ỚNG CỔ TAY

### I. ĐẠI CƯƠNG

**Hội chứng ống cổ tay:** Là hiện tượng dây thần kinh giữa ở ống cổ tay bị chèn ép. Dây thần kinh giữa truyền cảm giác từ bề mặt gan bàn tay của các ngón tay (trừ ngón tay út) và điều khiển các cơ vận động ngón tay cái. Ống cổ tay được hình thành bởi xương cổ tay và dây chằng ngang cổ tay. Ống cổ tay là một “đường ống” hẹp chứa thần kinh giữa và gân vận động các ngón tay. Nếu các bộ phận ở gần hoặc trong ống cổ tay bị sưng hoặc dày lên có thể chèn ép dây thần kinh giữa, dẫn đến đau, tê và làm yếu bàn tay và ngón cái.

### II. CHỈ ĐỊNH

NB có chẩn đoán xác định bị hội chứng ống cổ tay:

- Triệu chứng cơ năng gồm những triệu chứng về cảm giác vùng da do thần kinh giữa chi phối ở bàn tay: Dị cảm, giảm cảm giác, đau, tê cứng.
- Triệu chứng thực thể gồm: Dấu hiệu Tinel dương tính, nghiệm pháp Phalen dương tính, giảm hoặc mất cảm giác châm chích vùng da thần kinh giữa chi phối.
- Test dẫn truyền thần kinh cho thấy có sự rối loạn chức năng thần kinh giữa vùng ống cổ tay.

### III. CHỐNG CHỈ ĐỊNH

- NB có bệnh lý kèm theo chống chỉ định phẫu thuật: Tim mạch, ĐTĐ ...

### IV. CHUẨN BỊ

1. **Người bệnh:** Tâm lý cho người bệnh, hồ sơ bệnh án đầy đủ thủ tục hành chính và các xét nghiệm.
2. **Người thực hiện:** Phẫu thuật viên chấn thương chỉnh hình và hai người phụ
3. **Phương tiện trang thiết bị:** Bộ dụng cụ phẫu thuật bàn tay
4. **Dự kiến thời gian phẫu thuật:** 30 phút

### V. CÁC BƯỚC TIẾN HÀNH

- Vô cảm: Tê ĐRCT bên chi phẫu thuật
- Sát khuẩn, trái toan
- Rạch da cổ tay khoảng 1cm theo nếp gấp cổ tay
- Bộc lộ ống cổ tay dưới chỗ rạch da
- Dùng kéo luôn và cắt ống cổ tay mặt trước dọc theo trục chi. Rạch sao cho hết chiều dài ống cổ tay.
- Kiểm tra lại thần kinh giữa.



- Đóng vết mổ theo giải phẫu

#### **VI. THEO DÕI VÀ ĐIỀU TRỊ SAU MỔ**

- Theo dõi mạch, nhiệt độ, huyết áp, tại chỗ vết mổ
- Kháng sinh 3 – 5 ngày
- Tập PHCN sau mổ

#### **VII. TAI BIẾN VÀ XỬ TRÍ**

- Chảy máu: Băng ép cầm máu hoặc khâu cầm máu
- Nhiễm trùng: Tách chỉ, thay kháng sinh

## **PHẪU THUẬT ĐIỀU TRỊ HỘI CHỨNG CHÈN ÉP THẦN KINH TRỤ**

### **I. ĐẠI CƯƠNG**

Thần kinh trụ có thể bị chèn ép tại rãnh thần kinh trụ ở khuỷu tay hoặc tại kênh Guyon ở cổ tay. Bệnh lý chèn ép thần kinh trụ ở khuỷu tay là bệnh lý thần kinh ngoại biên do đè ép phổ biến thứ 2, chỉ sau hội chứng ống cổ tay. Khi đi qua rãnh thần kinh trụ ở khuỷu tay, thần kinh trụ đi rất nông và không có cơ che phủ nên rất dễ bị tổn thương. Những nguyên nhân như bất thường các cấu trúc giải phẫu, gãy xương cũ hoặc mới, bệnh lý khớp viêm tại vùng khuỷu có thể dẫn đến thần kinh trụ bị chèn ép. Duy trì tư thế gấp khuỷu trong thời gian dài hoặc lặp đi lặp lại động tác gấp/duỗi khuỷu có thể gây tổn thương thần kinh trụ. Trong khi đó, những người làm nghề đòi hỏi vận động cổ tay nhiều là đối tượng nguy cơ của bệnh lý chèn ép thần kinh trụ ở kênh Guyon vùng cổ tay.

### **II. CHỈ ĐỊNH**

NB có chẩn đoán xác định bị hội chứng chèn ép thần kinh trụ, không đáp ứng với điều trị bảo tồn:

- Biến dạng “bàn tay vuốt trụ”
- Mất động tác giạng và khép các ngón, khép ngón cái, gấp đốt xa ngón 4-5
- Mất cảm giác ở ngón tay út, mô út và 1/2 ngón nhẫn.
- Mất phản xạ trụ sấp
- Kết quả khảo sát chẩn đoán điện phù hợp với tổn thương thần kinh trụ.

### **III. CHỐNG CHỈ ĐỊNH**

- NB có bệnh lý kèm theo chống chỉ định phẫu thuật: Tim mạch, ĐTĐ ...

### **IV. CHUẨN BỊ**

- 1. Người bệnh:** Tâm lý cho người bệnh, hồ sơ bệnh án đầy đủ thủ tục hành chính và các xét nghiệm.
- 2. Người thực hiện:** Phẫu thuật viên chấn thương chỉnh hình và hai người phụ
- 3. Phương tiện trang thiết bị:** Bộ dụng cụ phẫu thuật bàn tay
- 4. Dự kiến thời gian phẫu thuật:** 30 phút

### **VIII. CÁC BƯỚC TIẾN HÀNH**

- 1. Vô cảm:** Tê ĐRCT bên chi phẫu thuật
- 2. Kỹ thuật:**
  - Sát khuẩn, trái toan
  - Đối với thần kinh trụ bị chèn ép ở khuỷu: phẫu thuật chuyển vị trí thần kinh trụ ra trước.

- Đối với thần kinh trụ bị chèn ép ở ống Guyon: phẫu thuật cắt bỏ mỗm móc của xương móc kết hợp với giải phóng thần kinh trụ bị chèn ép. Trường hợp người bệnh có u bao hoạt dịch hay một tổ chức gì khác ở trong hay gần kênh Guyon gây chèn ép thần kinh trụ thì cũng cần phải phẫu thuật
  - Đóng vết mổ theo giải phẫu.

#### **V. THEO DÕI VÀ ĐIỀU TRỊ SAU MỔ**

- Theo dõi mạch, nhiệt độ, huyết áp, tại chỗ vết mổ
- Kháng sinh 3 – 5 ngày
- Tập PHCN sau mổ

#### **VI. TAI BIẾN VÀ XỬ TRÍ**

- Chảy máu: Băng ép cầm máu hoặc khâu cầm máu
- Nhiễm trùng: Tách chỉ, thay kháng sinh

# PHẪU THUẬT CHUYÊN GÂN ĐIỀU TRỊ LIỆT THẦN KINH GIỮA

## I. ĐẠI CƯƠNG

Liệt thần kinh giữa không hồi phục làm người bệnh mất gấp ngón cái, ngón trỏ, ngón giữa, mất đối chiều ngón cái.

Phẫu thuật chuyên gân nhằm mục đích làm gấp ngón cái, ngón trỏ, ngón giữa và đối chiều ngón cái. Từ đó, người bệnh có thể tự cầm nắm đồ vật.

## II. CHỈ ĐỊNH

- NB có chẩn đoán xác định liệt thần kinh giữa không hồi phục.
- Cơ lực cơ gấp căng bàn tay còn tốt (4/5, 5/5)
- Không có tổn thương thần kinh quay, trụ phối hợp.
- Không có tổn thương phần mềm nặng vùng chuyên gân.

## III. CHỐNG CHỈ ĐỊNH

- NB có bệnh lý kèm theo chống chỉ định phẫu thuật: Tim mạch, ĐTĐ ...

## IV. CHUẨN BỊ

- 1. Người bệnh:** Tâm lý cho người bệnh, hồ sơ bệnh án đầy đủ thủ tục hành chính và các xét nghiệm.
- 2. Người thực hiện:** Phẫu thuật viên chấn thương chỉnh hình và hai người phụ
- 3. Phương tiện trang thiết bị:** Bộ dụng cụ phẫu thuật bàn tay
- 4. Dự kiến thời gian phẫu thuật:** 90 - 120 phút

## V. CÁC BƯỚC TIẾN HÀNH

**1. Vô cảm:** Tê ĐRCT bên chi phẫu thuật

**2. Kỹ thuật:**

- Sát khuẩn, trải toan
- Rửa da
- Bộc lộ gân chuyên và gân được chuyên:

Phẫu thuật Burkhalter: chuyển gân cơ ngửa dài cho gấp dài ngón cái, khâu gân gấp sâu ngón 2,3 vào ngón 4,5 chuyển gân phục hồi đối chiều ngón cái.

- Đóng vết mổ theo giải phẫu

## VI. THEO DÕI VÀ ĐIỀU TRỊ SAU MỔ

- Theo dõi mạch, nhiệt độ, huyết áp, tại chỗ vết mổ
- Kháng sinh 3 – 5 ngày
- Tập PHCN sau mổ

## **VII.TAI BIẾN VÀ XỬ TRÍ**

- Chảy máu: Băng ép cầm máu hoặc khâu cầm máu
- Nhiễm trùng: Tách chỉ, thay kháng sinh

# PHẪU THUẬT CHUYỂN GÂN ĐIỀU TRỊ LIỆT THẦN KINH TRỤ

## I. ĐẠI CƯƠNG

Liệt thần kinh trụ không hồi phục làm mất phản xạ trụ sấp. Bàn tay vuốt trụ do teo các cơ gian đốt và cơ giun bàn tay; tăng duỗi các đốt 1, đốt giữa và gấp đốt cuối tạo tư thế vuốt, rõ rệt ở ngón 4, 5; đồng thời các ngón tay hơi dạng ra; ô mô út teo nhỏ, bẹt xuống, khe gian đốt lõm xuống để lộ rõ xương bàn tay; mất động tác khép và dạng các ngón tay vì liệt cơ gian đốt; mất động tác khép ngón cái.

Phẫu thuật chuyển gân nhằm mục đích sửa biến dạng vuốt trụ.

## II. CHỈ ĐỊNH

- NB có chẩn đoán xác định liệt thần kinh trụ không hồi phục.
- Cơ lực cơ gấp căng bàn tay còn tốt (4/5, 5/5)
- Không có tổn thương thần kinh quay, giữa phối hợp.
- Không có tổn thương phần mềm nặng vùng chuyển gân.

## III. CHỐNG CHỈ ĐỊNH

- NB có bệnh lý kèm theo chống chỉ định phẫu thuật: Tim mạch, ĐTD ...

## IV. CHUẨN BỊ

1. **Người bệnh:** Tâm lý cho người bệnh, hồ sơ bệnh án đầy đủ thủ tục hành chính và các xét nghiệm.
2. **Người thực hiện:** Phẫu thuật viên chấn thương chỉnh hình và hai người phụ
3. **Phương tiện trang thiết bị:** Bộ dụng cụ phẫu thuật bàn tay
4. **Dự kiến thời gian phẫu thuật:** 90 - 120 phút

## V. CÁC BƯỚC TIẾN HÀNH

1. **Vô cảm:** Tê ĐRCT bên chi phẫu thuật

2. **Kỹ thuật:**

- Sát khuẩn, trải toan
- Rửa da
- Bộc lộ gân chuyển và gân được chuyển:
- Phẫu thuật Capsulodesis Zancolli: Rửa rộng ở gan tay tương đương khớp bàn ngón. Lấy một vật bao khớp chữ U có cuống ở dưới và kéo vật lên trên cao, mở rộng rạch A1, rồi khâu cố định vào cổ đốt bàn, giữ cho khớp bàn ngón gấp 20<sup>0</sup>.
- Phẫu thuật Oner: Rửa đường Zigzag ở ngón tay phía gan tay và các đường rạch ngắn ở trên lồi củ cơ dạng ngón cái và ở phía sau ngón 4 tại khớp gian đốt gần. Tách rời

bám tận của gân gấp chung nông, giữ lại bao gân và dây chằng vòng A1, A2 của ngón tay. Xẻ dọc gân gấp chung nông ra làm hai lên gan tay. Chuyển nửa ngoài của gân đưa chéo qua trước gan tay và khâu cố định chỗ bám tận của cơ khép ngón cái tại nền đốt 1 ngón cái và ở phía sau thì khâu cố định vào chỗ bám tận của cơ dạng ngón ngón cái. Nửa trong của gân lại xẻ làm đôi. Lấy đầu trong cùng kéo xuống dưới ra sau, khâu vào dây chằng và cân ngang sâu của dây chằng đốt bàn. Còn đầu gân cuối cùng thì luồn lại qua dưới ròng rọc A2, quặt ngược đầu gân ra trước, khâu giữ cố định vào bao gân gấp giữ cho đốt 1 ngón tay gấp nhẹ chừng 20°.

- Phẫu thuật Bunnell, Littler: Tách rời bám tận gân duỗi chung ngón 2, rút gân ra khỏi dây chằng mu cổ tay. Nối kéo dài gân nhờ gân cơ gan tay lớn, luồn gân ở dưới da, vòng qua bờ trụ của bàn tay, luồn qua gan tay ở sâu, cố định vào nền đốt 1 ngón cái tại lồi củ cơ khép.
  - Phẫu thuật Boyes: Dùng cơ ngửa dài đưa ra sau cẳng tay, nối dài nó nhờ gân gan tay lớn, luồn gân này vào kẽ đốt bàn tay 3-4, luồn ra trước gan tay, cố định vào nền đốt 1 ngón cái, chỗ bám tận cơ khép ngón cái.
  - Phẫu thuật Littler: Tách rời gân gấp chung nông ngón 4 ở bám tận, rút gân ra khỏi ngón, cho ra gan tay tạo một ròng rọc cân ở gan tay, luồn gân qua ròng rọc cân rồi cố định ở nền đốt 1 ngón cái tại lồi củ cơ dạng ngón cái.
- Đóng vết mổ theo giải phẫu

## **VI. THEO DÕI VÀ ĐIỀU TRỊ SAU MỔ**

- Theo dõi mạch, nhiệt độ, huyết áp, tại chỗ vết mổ
- Kháng sinh 3 – 5 ngày
- Tập PHCN sau mổ

## **VII. TAI BIẾN VÀ XỬ TRÍ**

- Chảy máu: Băng ép cầm máu hoặc khâu cầm máu
- Nhiễm trùng: Tách chỉ, thay kháng sinh

## **PHẪU THUẬT CHUYỂN GÂN ĐIỀU TRỊ LIỆT THẦN KINH QUAY**

### **I. ĐẠI CƯƠNG**

Liệt thần kinh quay không hồi phục làm căng tay úp sấp, hơi gập, các ngón tay gập lên nửa chừng, ngón cái khép lại, bàn tay rũ xuống không nhấc lên được “bàn tay rũ cổ cò” (Col de Cygne). Người bệnh không làm được các động tác duỗi bàn tay và duỗi các đốt ngón tay, duỗi và dạng ngón tay cái, ngửa căng tay và bàn tay.

Phẫu thuật chuyển gân nhằm mục đích làm duỗi bàn tay và các ngón tay, dạng ngón cái, ngửa căng tay và bàn tay.

### **II. CHỈ ĐỊNH**

- NB có chẩn đoán xác định liệt thần kinh quay không hồi phục.
- Cơ lực cơ gập căng bàn tay còn tốt (4/5, 5/5)
- Không có tổn thương thần kinh trụ, giữa phối hợp.
- Không có tổn thương phần mềm nặng vùng chuyển gân.

### **III. CHỐNG CHỈ ĐỊNH**

- NB có bệnh lý kèm theo chống chỉ định phẫu thuật: Tim mạch, ĐTĐ ...

### **IV. CHUẨN BỊ**

- 1. Người bệnh:** Tâm lý cho người bệnh, hồ sơ bệnh án đầy đủ thủ tục hành chính và các xét nghiệm.
- 2. Người thực hiện:** Phẫu thuật viên chấn thương chỉnh hình và hai người phụ
- 3. Phương tiện trang thiết bị:** Bộ dụng cụ phẫu thuật bàn tay
- 4. Dự kiến thời gian phẫu thuật:** 90 - 120 phút

### **V. CÁC BƯỚC TIẾN HÀNH**

- 1. Vô cảm:** Tê ĐRCT bên chi phẫu thuật

- 2. Kỹ thuật:**

- Sát khuẩn, trải toan
- Rửa da
- Bộc lộ gân chuyển và gân được chuyển:
  - Phẫu thuật Boyes: chuyển cơ sấp tròn cho cơ duỗi cổ tay quay ngắn, cơ gập nông ngón IV cho cơ duỗi dài ngón I và duỗi riêng ngón II, cơ gập nông ngón III cho cơ duỗi chung, cơ gập cổ tay quay cho cơ gập dài và duỗi ngắn ngón I
  - Phẫu thuật Riordan: chuyển cơ sấp tròn cho cơ duỗi cổ tay quay ngắn, cơ gập cổ tay trụ cho cơ duỗi chung, cơ gan tay dài cho cơ duỗi dài ngón I.



- Phẫu thuật Tsuge: chuyển cơ sấp tròn cho cơ duỗi cổ tay quay ngắn; cơ gấp cổ tay quay qua màng liên cốt cho cơ duỗi chung; cơ gan tay dài cho cơ duỗi dài ngón I
- Phẫu thuật Smith: cải biên kỹ thuật phục hồi vận động ngón I từ phương pháp của Tsuge K. bằng cách treo gân cơ giạng dài ngón I vào chỗ bám tận của gân cơ cánh tay quay trong tư thế xương bàn I giạng tối đa. Sau đó, chuyển cơ gan tay dài cho cơ duỗi ngắn và duỗi dài ngón I sau khi đã chuyển hướng hai cơ này qua đường hầm dưới da ra bờ ngoài cổ tay.
- Đóng vết mổ theo giải phẫu

#### **VI. THEO DÕI VÀ ĐIỀU TRỊ SAU MỔ**

- Theo dõi mạch, nhiệt độ, huyết áp, tại chỗ vết mổ
- Kháng sinh 3 – 5 ngày
- Tập PHCN sau mổ

#### **VII. TAI BIẾN VÀ XỬ TRÍ**

- Chảy máu: Băng ép cầm máu hoặc khâu cầm máu
- Nhiễm trùng: Tách chỉ, thay kháng sinh

# **PHẪU THUẬT ĐIỀU TRỊ LIỆT THẦN KINH GIỮA VÀ THẦN KINH TRỤ**

## **I. ĐẠI CƯƠNG**

- Liệt thần kinh giữa và thần kinh trụ là di chứng hay gặp của chi trên thường nguyên nhân do vết thương gây ra
- Điều trị liệt thần kinh giữa và thần kinh trụ khi thần kinh đã được khâu nối mà không hồi phục.

## **II. CHỈ ĐỊNH**

- Chẩn đoán liệt thần kinh giữa:
  - Vận động: dấu hiệu bàn tay khi: Khớp bàn ngón duỗi quá mức, đầu ngón co, mất đối chiếu ngón cái, cơ gan tay và cơ ô mô cái teo
  - Cảm giác: Mất cảm giác đốt 3 của ngón 2,3
- Chẩn đoán liệt thần kinh trụ:
  - Vận động: Biểu hiện dấu hiệu vuốt trụ, ngón 4 ngón 5 đốt 1 bị duỗi quá mức, còn đốt 2 và 3 bị co gấp.
  - Cảm giác: Mất cảm giác ở mu ngón 5, mu tay và mu ngón 4 phía trụ

## **III. CHỐNG CHỈ ĐỊNH:**

Bàn tay có tình trạng nhiễm trùng

## **IV. CHUẨN BỊ**

### **1. Người bệnh:**

Tâm lý cho người bệnh, hồ sơ bệnh án đầy đủ thủ tục hành chính và các xét nghiệm.

### **2. Người thực hiện:**

Phẫu thuật viên chấn thương chỉnh hình và hai người phụ

### **3. Phương tiện trang thiết bị:**

Bộ dụng cụ phẫu thuật bàn tay

### **4. Dự kiến thời gian phẫu thuật: 120 phút**

## **V. CÁC BƯỚC TIẾN HÀNH**

### **1. Vô cảm:**

Gây tê đám rối thần kinh cánh tay hoặc gây mê

### **2. Kỹ thuật:**

Đánh rửa tay bằng xà phòng, nước muối vô khuẩn

- Ga rô cánh tay: tốt nhất ga rô hơi với áp lực 200- 250mmHg, ga rô đuôi máu cho sạch phẫu trường

- Chuyển gân trong liệt TK giữa: chuyển gân gáp nông ngón 4 khâu vào đốt 1 ngón cái, sau mổ để ngón cái tư thế đối chiếu, cổ tay duỗi 0 độ
- Chuyển gân liệt TK trụ:
- Kỹ thuật Zancolli: Rạch dọc ở gan tay chỗ khớp bàn ngón, lấy vật chữ u có cuống và kéo vật lên cao khâu vào cổ đốt bàn giúp cho khớp bàn ngón gấp 20 độ

#### **VI. THEO DÕI VÀ ĐIỀU TRỊ SAU MỔ**

- Theo dõi tình trạng vết thương, đầu ngón tay
- Điều trị: Kháng sinh 5-7 ngày, giảm viêm

#### **VII. TAI BIẾN VÀ XỬ TRÍ**

Nhiễm trùng bàn tay: Cắt chỉ, thay băng, cắt lọc lại

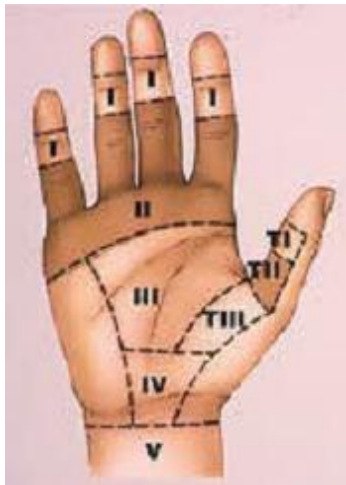## KHÂU TỒN THƯƠNG GÂN GẤP BÀN TAY VÙNG I, II, III, IV

### I. ĐẠI CƯƠNG

- Vết thương bàn tay rất hay gặp chiếm khoảng 40- 50 % tổng số vết thương bàn tay do tai nạn lao động.
- Bàn tay có nhiều bộ phận tinh tế: gân, thần kinh...Vết thương bàn tay phẫu trường nhỏ, dễ nhiễm trùng... do đó phải xử trí các thương tổn hoàn hảo về gân, xương, mạch máu và thần kinh, tập phục hồi chức năng sớm để hạn chế di chứng

### II. CHỈ ĐỊNH

- Tổn thương gân gấp vùng I, III, IV, V đến sớm
- Phân vùng: Bàn tay từ ngón 2 tới ngón 5 mỗi ngón có 2 gân gấp( gân gấp nông và gân gấp sâu), ngón 1 có 1 gân gấp dài và một gân gấp ngắn. Vùng I có 1 gân, vùng III, IV, V có hai gân.



Phân vùng bàn tay

### III. CHỐNG CHỈ ĐỊNH

Chống chỉ định khâu gân gấp 1 thì trong trường hợp nhiễm trùng, đến muộn

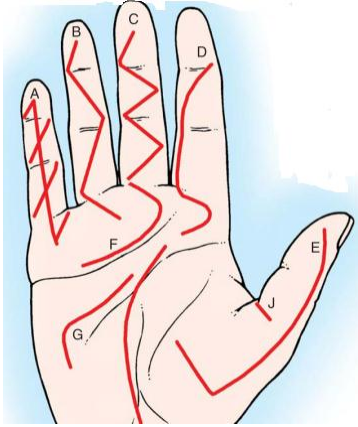
### IV. CHUẨN BỊ

1. **Người bệnh:** Tâm lý cho người bệnh, hồ sơ bệnh án đầy đủ thủ tục hành chính và các xét nghiệm.
2. **Người thực hiện:** Phẫu thuật viên chấn thương chỉnh hình và hai người phụ
3. **Phương tiện trang thiết bị:** Bộ dụng cụ phẫu thuật bàn tay
4. **Dự kiến thời gian phẫu thuật:** 90 - 120 phút

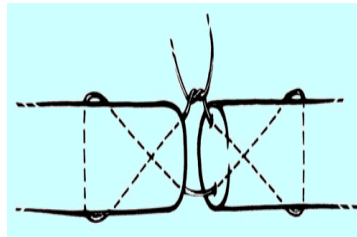
### V. CÁC BƯỚC TIẾN HÀNH

1. **Vô cảm:** Gây tê đám rối thần kinh cánh tay hoặc gây mê
2. **Kỹ thuật:**

- Đánh rửa tay bằng xà phòng, nước muối vô khuẩn
- Ga rô cánh tay: tốt nhất ga rô hơi với áp lực 200- 250mmHg, ga rô đuôi máu cho sạch phẫu trường
- Cắt lọc làm sạch vết thương (cắt lọc tiết kiệm), rạch rộng vết thương theo hình chữ Z, tránh rạch ngang qua các nếp gấp tự nhiên của bàn tay.



- Nối gân:
  - + Vùng 1: Nếu đứt sát xương phải khâu xuyên xương vào đốt xa, đính kiểu khuy áo ở phía móng tay
  - + Vùng III, IV, V khâu cả hai gân theo kỹ thuật Kessler cải tiến bằng chỉ Prolen 3-5/0



## VI. THEO DÕI VÀ ĐIỀU TRỊ SAU MỔ

- Theo dõi tình trạng vết thương, đầu ngón tay
- Điều trị: Kháng sinh 5-7 ngày, giảm viêm
- Tập phục hồi sau mổ: cần tập sớm tránh biến chứng dính gân

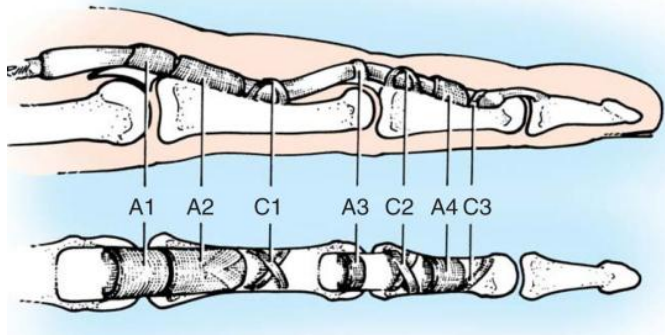
## VII. TAI BIẾN VÀ XỬ TRÍ

- Hoại tử ngón, nhiễm trùng bàn tay: cắt chỉ, thay băng, cắt lọc lại
- Dính gân: tập phục hồi chức năng sớm, nếu muộn mổ gỡ dính

## KHÂU TỒN THƯƠNG GÂN GẤP BÀN TAY VÙNG II

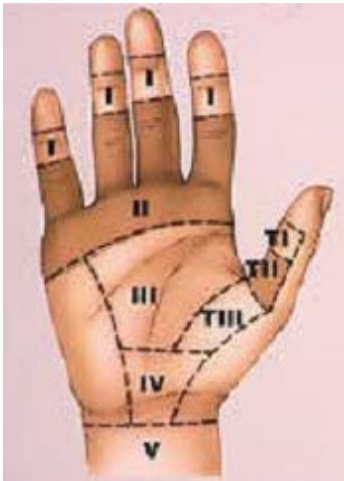### I. ĐẠI CƯƠNG

- Vết thương bàn tay rất hay gặp chiếm khoảng 40- 50 % tổng số vết thương bàn tay do tai nạn lao động.
- Vùng II phẫu trường nhỏ, dễ dính, cần bảo tồn tốt các rọc hình nhân



### II. CHỈ ĐỊNH

- Tồn thương gân gấp vùng II đến sớm: Vùng II từ ngón 2 đến 5 có 2 gân gấp nông và sâu, ngón 1 có 1 gân.
- Phân vùng bàn tay



### III. CHỐNG CHỈ ĐỊNH.

Tồn thương gân gấp vùng II đến muộn, nhiễm trùng

### IV. CHUẨN BỊ

1. **Người bệnh:** Tâm lý cho người bệnh, hồ sơ bệnh án đầy đủ thủ tục hành chính và các xét nghiệm.
2. **Người thực hiện:** Phẫu thuật viên chấn thương chỉnh hình và hai người phụ
3. **Phương tiện trang thiết bị:** Bộ dụng cụ phẫu thuật bàn tay

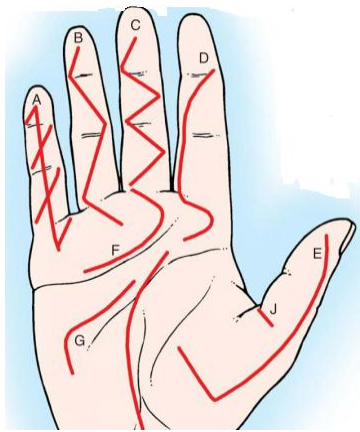
**4. Dự kiến thời gian phẫu thuật:** 90 - 120 phút

## V. CÁC BƯỚC TIẾN HÀNH

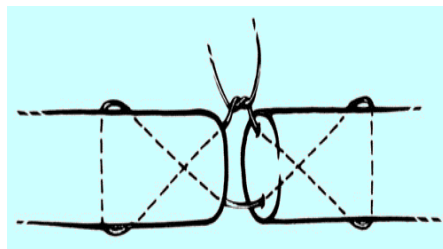
**1. Vô cảm:** Gây tê đám rối thần kinh cánh tay hoặc gây mê

**2. Kỹ thuật:**

- Rửa tay bằng xà phòng, nước muối vô khuẩn
- Ga rô cánh tay: tốt nhất ga rô hơi với áp lực 200- 250mmHg, ga rô đuôi máu cho sạch phẫu trường
- Cắt lọc làm sạch vết thương ( cắt lọc tiết kiệm), rạch rộng vết thương theo hình chữ Z, tránh rạch ngang qua các nếp gấp tự nhiên của bàn tay.



- Nôi gân:
  - Vùng II khâu cả hai gân theo kỹ thuật Kessler cải tiến bằng chỉ Prolen 3-5/0, miệng nôi cần chơn chu, bảo tồn các rờng dọc nhãn
  - Khâu yêu tiên gân gấp sâu các ngón, gân gấp nông có thể cắt bỏ để hạn chế dính và phẫu trường nhỏ



## VI. THEO DÕI VÀ ĐIỀU TRỊ SAU MỔ

- Theo dõi tình trạng vết thương, đầu ngón tay
- Điều trị: Kháng sinh 5-7 ngày, giảm viêm
- Tập phục hồi sau mổ: Cần tập sớm tránh biến chứng dính gân

## VII. TAI BIẾN VÀ XỬ TRÍ

- Hoại tử ngón, nhiễm trùng bàn tay: cắt chỉ, thay băng, cắt lọc lại
- Đinh gãy: Tập phục hồi chức năng sớm, nếu muộn mổ gỡ đinh



# TÁI TẠO PHỤC HỒI TỔN THƯƠNG GÂN GẤP 2 THÌ

## I. ĐẠI CƯƠNG

- Tái tạo phục hồi gân hai thì trong các tổn thương gân gấp vùng II đến muộn sau 3 tuần, nguyên tắc là ghép gân tự thân và đưa miệng nối gân ra ngoài vùng II

## II. CHỈ ĐỊNH

- Người bệnh đứt gân gấp vùng II muộn quá 3 tuần, cho phép ghép gân tự thân nối ở vùng I và vùng III
- Vết thương phải lành tốt
- Các khớp phải mềm mại.

## III. CHỐNG CHỈ ĐỊNH

- Vết thương bàn tay nhiễm trùng, các khớp ngón tay cứng

## IV. CHUẨN BỊ.

1. **Người bệnh:** Tâm lý cho người bệnh, hồ sơ bệnh án đầy đủ thủ tục hành chính và các xét nghiệm.
2. **Người thực hiện:** Phẫu thuật viên chấn thương chỉnh hình và hai người phụ
3. **Phương tiện trang thiết bị:** Bộ dụng cụ phẫu thuật bàn tay
4. **Dự kiến thời gian phẫu thuật:** 90 - 120 phút

## V. CÁC BƯỚC TIẾN HÀNH

1. **Vô cảm:** Gây tê đám rối thần kinh cánh tay hoặc gây mê
2. **Kỹ thuật:**

- Vệ sinh bàn tay kỹ
- Ga rô cánh tay: tốt nhất ga rô hơi với áp lực 200- 250mmHg, ga rô đuổi máu cho sạch phẫu trường
- Rạch da chữ Z theo Bruner

Thì 1: Kiểm tra tổn thương gân và bao gân,

Cắt bỏ gân gấp nông và gân gấp sâu trên nguyên ủy cơ giun ở gan tay

Tạo hình lại cácร่อง dọc nhẵn của ngón tay, đặt ống silicon dưới cácร่อง dọc tạo hình

Thì 2: Lấy gân ghép rời (gân gan tay, gân chân..)

Khâu gân ghép vào ống silicon và luồn qua ống gân

Nối gân ghép qua xương tại nền đốt III

Khâu gân gấp đầu gần tại vùng 3 theo Kessler

- Đóng vết mổ và đặt nẹp CBT tư thế để sau 3 tuần

## **VI. THEO DÕI VÀ ĐIỀU TRỊ SAU MỔ**

- Theo dõi tình trạng vết thương, đầu ngón tay
- Điều trị: Kháng sinh 5-7 ngày, giảm viêm
- Tập phục hồi sau mổ: sau 3 tuần bỏ nẹp tập PHCN

## **VII. TAI BIẾN VÀ XỬ TRÍ**

- Nhiễm trùng: Nhiễm trùng nhẹ thay băng vết thương
- Nhiễm trùng nặng làm sạch bỏ mảnh ghép
- Dính gân gấp nếu không tập PHCN

# PHẪU THUẬT VÀ ĐIỀU TRỊ BỆNH DUPUYTREN

## I. ĐẠI CƯƠNG

- Bệnh lý Dupuytren ( Dupuytren's contracture hay Viking's disease) là tình trạng biến dạng của bàn tay, tổ chức dưới da lòng bàn tay (mạc gan tay) dày lên và ngấn lại, là nguyên nhân ngón tay bị cong lại về phía gan tay, thường xảy ra ở ngón IV và ngón V, hay gập cả bàn tay.
- Phẫu thuật điều trị bệnh Dupuytren là lấy bỏ hoặc tách tổ chức dày lên dưới da lòng bàn tay giúp các ngón tay có thể duỗi da. Trong những trường hợp nặng có thể phải ghép da.

## II. CHỈ ĐỊNH

- Bệnh lý tiến triển gây đau nhiều và hạn chế biên độ vận động ngón tay.

## III. CHỐNG CHỈ ĐỊNH

- Tiền sử bệnh lý toàn thân có chống chỉ định phẫu thuật.
- Tổn thương phần mềm tại bàn tay không ổn định do nhiễm trùng, gãy xương chưa liền, mất khuyết da rộng do thương tích.

## IV. CHUẨN BỊ

### 1. Người thực hiện

Phẫu thuật viên chấn thương chỉnh hình, người phụ

### 2. Người bệnh

Tâm lý người bệnh, hồ sơ bệnh án đầy đủ thủ tục hành chính.

### 3. Phương tiện

Bộ dụng cụ phẫu thuật bàn tay.

### 4. Dự kiến thời gian phẫu thuật: 90 phút

## V. CÁC BƯỚC TIẾN HÀNH

1. **Tư thế:** Người bệnh nằm ngửa trên bàn mổ, tay phẫu thuật để trên bàn phẫu thuật, bàn tay ngửa.
2. **Vô cảm:** Gây tê tại chỗ, gây tê đám rối thần kinh cánh tay hoặc gây mê.
3. **Kỹ thuật:**
  - Garo gốc chi bằng garo hơi hoặc garo chun.
  - Sát khuẩn vùng mổ bằng Betadine hoặc cồn 70<sup>0</sup>.
  - Rạch da theo đường zig-zag hoặc đường thẳng.
  - Cắt toàn bộ các dải và mạc bệnh lý ( mạc và dải gan tay dày lên) đến khi ngón tay duỗi được tối đa có thể.

- Rửa vùng mổ bằng nước muối sinh lý.
- Khâu da một lớp.
- Băng ép nhẹ nhàng vùng mổ.
- Tháo garo.

## **VI. THEO DÕI VÀ XỬ TRÍ TAI BIẾN**

### **1. Theo dõi sau mổ:**

- Theo dõi dấu hiệu sinh tồn, tưới máu đầu chi, tình trạng thấm dịch băng vết mổ, vận động và cảm giác bàn ngón tay.
- Hướng dẫn vận động ngay sau phẫu thuật, tập phục hồi chức năng sớm.
- Kháng sinh tiêm 3-5 ngày.

### **2. Xử trí tai biến:**

- Chảy máu vết mổ: Băng ép nhẹ nhàng, nếu không hết mở băng kiểm tra có thể khâu tăng cường vết mổ.
- Nhiễm trùng: Tách chỉ vết mổ, thay băng hàng ngày, cấy dịch vết mổ làm kháng sinh đồ, có thể thay kháng sinh nếu yêu cầu.

# PHẪU THUẬT NHIỄM TRÙNG BÀN TAY

## I. ĐẠI CƯƠNG

- Nhiễm khuẩn bàn tay là những nhiễm trùng các tổ chức cấu tạo nên bàn và ngón tay, thường gây những biến chứng nặng, diễn biến nặng nề và gây tàn phế.
- Chẩn đoán sớm, điều trị đúng và kịp thời.

## II. CHỈ ĐỊNH

- Viêm tấy bàn tay đã hóa mủ.

## CHỐNG CHỈ ĐỊNH

- Viêm tấy đang lan tỏa, chưa hóa mủ.

## III. CHUẨN BỊ

1. **Người thực hiện:** Phẫu thuật viên phải hiểu và nắm được những nguyên tắc cơ bản của phẫu thuật bàn tay.
2. **Phương tiện:** Bộ dụng cụ phẫu thuật bàn tay chuyên dụng và kim chỉ khâu chuyên dụng.
3. **Người bệnh:** Chuẩn bị tâm lý, hồ sơ bệnh án đầy đủ thủ tục hành chính.
4. **Dự kiến thời gian phẫu thuật: 90 phút**

## IV. CÁC BƯỚC TIẾN HÀNH

1. **Tư thế:** Người bệnh nằm ngửa, tùy vào tổn thương để bàn tay sấp hay ngửa.
2. **Vô cảm:** Tê tại chỗ, tê đám rối hoặc mê khí quản
3. **Kỹ thuật:**
  - Sát trùng rộng rãi.
  - Ga rô gốc chi, không dòn máu.
  - Chín mé: Rạch hai bên ngón, mở hết các khoang, cắt hết các vách xơ, cắt lọc tổ chức hoại tử và làm sạch, dẫn lưu bằng gạc, để da hở.
  - Viêm mủ quanh móng: Rạch tháo mủ, cắt bỏ tổ chức phần mềm phủ lên gốc móng, có thể cắt một phần móng để dẫn lưu mủ.
  - Viêm tấy sâu kẽ ngón: Rạch dọc hai đường phía trước và phía sau thông nhau để dẫn lưu mủ.
  - Áp xe khoang giữa bàn tay: Rạch da theo nếp gấp của gan tay, dẫn lưu mủ theo khoang.
  - Viêm khoang mô cái: Rạch tháo mủ bằng hai đường thông nhau, một ở gan tay và một ở mu tay.

- Viêm mủ bao hoạt dịch gân gấp ngón 2, 3, 4: Rạch tháo mủ theo trục của ngón, đường rạch hơi lệch ra sau để tránh mạch máu và thần kinh, rạch theo đường thẳng hay đường zích- zắc, đường rạch các ngón 2, 3, 4 ở phía bờ trụ, đường rạch ngón 1, 5 ở phía bờ quay. Đường rạch da là đường rạch liên tục, đường rạch bao hoạt dịch là đường rạch gián đoạn, để lại các dây chằng vòng, cắt lọc bao gân và bao hoạt dịch bị viêm, để da hở.
- Viêm mủ bao hoạt dịch gân gấp ngón 1 và bao hoạt dịch quay: Rạch mở bao gân ở cổ tay và nếp ô mô cái.
- Viêm mủ bao hoạt dịch gân gấp ngón 5 và bao hoạt dịch trụ: Rạch mở bao gân ở cổ tay và nếp ô mô út, phía bờ quay.
- Cầm máu kỹ, để da hở để dẫn lưu mủ.
- Bất động nẹp bột sau phẫu thuật

## **V. THEO DÕI VÀ XỬ TRÍ TAI BIẾN**

### **1. Theo dõi:**

- Theo dõi toàn trạng và các dấu hiệu sinh tồn, tình trạng tại chỗ vết mổ.
- Kháng sinh liều cao phổ rộng khi chưa có kháng sinh đồ.
- Khâu da thì 2 khi hết tình trạng nhiễm trùng.

### **2. Xử trí tai biến:**

- Nhiễm trùng nông: Thay băng hàng ngày, lặn dịch vết mổ.
- Nhiễm trùng sâu: Thay băng hàng ngày, tách chỉ vết mổ, nuôi cấy dịch vi khuẩn, thay kháng sinh khi có kháng sinh đồ.
- Hoại tử da và tổ chức phần mềm: Cắt lọc tổ chức hoại tử.
- Nhiễm khuẩn huyết: Xét cắt cụt khi không còn khả năng bảo tồn chi thể.

# PHẪU THUẬT LÀM MỎM CỤT NGÓN VÀ ĐÓT BÀN NGÓN

## I. ĐẠI CƯƠNG

Là phẫu thuật cắt bỏ toàn bộ ngón tay đến gốc ngón tay, cắt bỏ xương đốt bàn ngón tay, giữ lại hệ thống xương khối tụ cốt.

Trong trường hợp tháo bỏ toàn bộ xương bàn ngón tay, toàn bộ chức năng bàn ngón tay mất hết, cần giải thích kỹ người bệnh và gia đình trước khi tiến hành phẫu thuật.

## II. CHỈ ĐỊNH

- Bệnh lý mạch máu chi: tắc mạch, loét do đái tháo đường.
- Cụt chân thương, dập nát các ngón không có khả năng bảo tồn.
- Bỏng làm hoại tử ngón.
- Nhiễm trùng làm hoại tử tổ chức các ngón.

## III. CHỐNG CHỈ ĐỊNH

- Tổn thương dập nát, hoại tử cấp máu kém, xâm lấn đến khối tụ cốt bàn tay.

## IV. CHUẨN BỊ

1. **Người thực hiện:** Phẫu thuật viên chấn thương chỉnh hình, phụ phẫu thuật.
2. **Người bệnh:** Chuẩn bị tâm lý cho người bệnh, hồ sơ bệnh án đầy đủ thủ tục hành chính.
3. **Phương tiện:** Bộ dụng cụ phẫu thuật bàn tay.
4. **Dự kiến thời gian phẫu thuật: 90 phút**

## V. CÁC BƯỚC TIẾN HÀNH

1. **Tư thế:** Người bệnh nằm ngửa, tay phẫu thuật để trên bàn phẫu thuật.
2. **Vô cảm:** tê gốc ngón, tê đám rối cánh tay hoặc gây mê.
3. **Kỹ thuật:**
  - Garo gốc ngón hoặc garo cánh tay bằng garo hơi hoặc garo chun.
  - Sát trùng vùng mổ bằng betadine hoặc cồn 70<sup>0</sup>.
  - Làm mỗm cụt ngón.
    - + Rạch da ngang nên đốt 1 các ngón.
    - + Cắt bỏ hệ thống gân gấp, duỗi.
    - + Cầm máu bó mạch bờ quay, trụ bằng dao điện hoặc khâu mũi chữ X chỉ tiêu.
    - + Khi bị cụt các ngón giữa thì cần tháo bỏ đốt bàn và khâu khếp 2 đốt bàn lân cận lại.
    - + Bóc tách tạo hình vạt da mỗm cụt.

- + Khâu vết mổ.
- Làm mỗm cụt xương bàn ngón: Tùy theo tổn thương ngón nào mà có các cách phẫu thuật khác nhau
  - + Cụt đốt bàn ngón cái: bảo tồn tối đa, giữ lại nền đốt bàn, sử dụng vạt da cơ che phủ phần mềm tốt không để lộ xương.
  - + Cụt đốt bàn ngón II:
    - Cắt cao xương đến nền đốt bàn.
    - Tìm buộc mạch máu, tìm thần kinh buộc và cắt ngang giữa đốt bàn, giấu thần kinh vào khoảng gian cốt.
    - Gân gấp thì cắt ngang và cho tự rút lên cao.
    - Cầm máu, khâu ống màng xương.
    - Khâu da
  - + Cụt đốt bàn III, IV:
    - Khâu khép 2 đốt bàn lân cận, khâu vào màng xương tại cổ các đốt bàn lân cận để che lấp.
  - + Cụt đốt bàn V: bảo tồn nền đốt bàn là vị trí bám gân gấp và duỗi cổ tay trụ
    - Tìm nhánh cảm giác của thần kinh trụ ở ô mô út, cắt gân duỗi riêng, duỗi chung, cắt gân gấp ngón V
    - Lấy bỏ đốt bàn V, để lại nền đốt bàn.
    - Khâu vết mổ.

## **VI. THEO DÕI VÀ XỬ TRÍ TAI BIẾN**

### **1. Theo dõi:**

- Dấu hiệu sinh tồn, tình trạng băng vết mổ, vận động cảm giác đầu ngón không tổn thương.
- Hướng dẫn vận động, tập phục hồi chức năng sớm.
- Kháng sinh đường tiêm 3-5 ngày.

### **2. Xử trí tai biến:**

- Chảy máu mỗm cụt: Băng ép nhẹ nhàng, không hét có thể khâu tăng cường vị trí mỗm cụt.
- Nhiễm trùng: Thay băng hàng ngày, cắt chỉ khi tự dịch, nguy cơ nhiễm trùng sâu, lấy dịch cấy vi khuẩn làm kháng sinh đồ, thay kháng sinh khi có kháng sinh đồ.
- Hoại tử mỗm cụt: Lộ xương cần cắt cao hơn hoặc chuyển vạt che xương.



# PHẪU THUẬT THÁO KHỚP CỔ TAY

## I. ĐẠI CƯƠNG

- Là phẫu thuật cắt bỏ khối xương tụ cốt bàn tay, để lại khớp quay-trụ dưới.
- Ưu điểm là còn khớp quay-trụ dưới nên còn khả năng sấp ngửa cẳng tay.

## II. CHỈ ĐỊNH

- Tổn thương vùng bàn tay không còn khả năng bảo tồn đến khối tụ cốt do chấn thương, hoại tử thiếu máu do bệnh lý mạch máu, đái tháo đường.

## III. CHỐNG CHỈ ĐỊNH

- Tổn thương xâm lấn đến 1/3 dưới cẳng tay.

## IV. CHUẨN BỊ

1. **Người thực hiện:** Phẫu thuật viên chấn thương chỉnh hình, phụ phẫu thuật.
2. **Người bệnh:** Chuẩn bị tâm lý, đầy đủ hồ sơ bệnh án hành chính.
3. **Phương tiện:** Bộ dụng cụ phẫu thuật cẳng tay.
4. **Dự kiến thời gian phẫu thuật: 90 phút**

## V. CÁC BƯỚC TIẾN HÀNH

1. **Tư thế:** Người bệnh nằm ngửa, tay phẫu thuật để trên bàn phẫu thuật.
2. **Vô cảm:** Tê đám rối hoặc gây mê toàn thân
3. **Kỹ thuật**
  - Garo hơi hoặc garo chun tại 1/3 dưới cánh tay.
  - Sát trùng cánh tay bằng betadine hoặc cồn 70<sup>0</sup>.
  - Rạch da 2 bên bờ quay – trụ bàn tay.
  - Lấy bỏ khối xương tụ cốt, mòm châm trụ được lấy bỏ.
  - Mạch máu buộc lại, gân cho rút lên cao.
  - Thần kinh kéo nhẹ xuống, cắt cao, cho tụt lên hoặc rạch dọc cao, giữa cơ sấp tròn và cơ ngửa dài, dưới nếp khuỷu, buộc thần kinh giữa, trụ và nhánh nông của thần kinh quay.
  - Lấy vạt da ở phía gan tay dài, còn vạt da ở mu tay thì ngắn, lật vạt phủ mòm cụt, khâu da ở phía sau, tránh để tai chó 2 bên góc.

## VI. THEO DÕI VÀ XỬ TRÍ TAI BIẾN

1. **Theo dõi**
  - Dấu hiệu sinh tồn, tình trạng băng vết mổ.
  - Hướng dẫn vận động, tập phục hồi chức năng sớm.

- Kháng sinh đường tiêm 3-5 ngày.

## **2. Xử trí tai biến**

- Chảy máu mỗm cụt: băng ép nhẹ nhàng, không hết có thể khâu tăng cường vị trí mỗm cụt.
- Nhiễm trùng: thay băng hàng ngày, cắt chỉ khi tụ dịch, nguy cơ nhiễm trùng sâu, lấy dịch cấy vi khuẩn làm kháng sinh đồ, thay kháng sinh khi có kháng sinh đồ.
- Hoại tử mỗm cụt: lộ xương cần cắt cao hơn hoặc chuyển vạt che xương.

# PHẪU THUẬT KHX GÃY PILON

## I. ĐẠI CƯƠNG

- Gãy đầu xa hai xương cẳng chân (Pilon) là loại gãy ở một phần ba dưới hai xương cẳng chân mà đường gãy đi vào diện khớp cổ chân.
- Là loại gãy ít gặp, khó khăn trong phẫu thuật do tổn thương đến diện khớp chày-sên, sên gót, hệ thống dây chằng vùng cổ chân.

## II. CHỈ ĐỊNH

- Tổn thương tại diện khớp di lệch.
- Diện gãy di lệch trục trong ngoài  $> 10^0$ .
- Điều trị bảo tồn thất bại.

**III. CHỐNG CHỈ ĐỊNH:** Tổn thương phần mềm chưa ổn định.

## IV. CHUẨN BỊ

1. **Người thực hiện:** Phẫu thuật viên chuyên ngành chấn thương chỉnh hình.
2. **Người bệnh:** Chuẩn bị tâm lý, hồ sơ bệnh án đầy đủ thủ tục hành chính,
3. **Phương tiện:** Bộ dụng cụ KHX cẳng chân, C-arm (nếu có).
4. **Dự kiến thời gian phẫu thuật: 90 phút**

## V. CÁC BƯỚC TIẾN HÀNH

1. **Tư thế:** Người bệnh nằm ngửa.
2. **Vô cảm:** Tê tủy sống hoặc mê khí quản.
3. **Kỹ thuật (KHX nẹp vis/ C-arm):**
  - Garo gốc chi bằng garo hơi hoặc garo chun.
  - Cố định xương mác
    - + Rạch da đường bên ngoài.
    - + Đặt lại diện gãy xương mác, đảm bảo giữ độ dài và thẳng trục.
  - Cố định xương chày
    - + Rạch da đường trước trong.
    - + Tái tạo lại mặt khớp xương chày
    - + Sử dụng C-arm kiểm tra diện gãy tốt nhất.
    - + Nẹp vis cố định vững diện gãy.
    - + Có thể ghép xương vào chỗ khuyết ở hành xương để hỗ trợ cho diện khớp.
  - Làm sạch diện khớp và diện gãy.

- Dẫn lưu.
- Đóng da 2 lớp.
- Tháo garo.

## **VI. THEO DÕI VÀ XỬ TRÍ TAI BIẾN**

### **1. Theo dõi:**

- 3 ngày đầu sau mổ: Theo dõi dấu hiệu sinh tồn, tình trạng băng vết thương, dẫn lưu.
- Những ngày sau: tình trạng chảy máu, nhiễm trùng, rối loạn dinh dưỡng.

### **2. Xử trí tai biến:**

- Chảy máu vết mổ: băng ép hoặc khâu tăng cường tại vị trí vết mổ.
- Rối loạn dinh dưỡng: gác cao chân, trườm lạnh, thuốc chống phù nề, tăng cường dinh dưỡng toàn thân.
- Nhiễm trùng: thay băng hàng ngày, nuôi cấy dịch vết mổ, có thể cần thiết thay kháng sinh theo kháng sinh đồ.

# PHẪU THUẬT KHẸT GỠ XƯƠNG SÊN VÀ TRẬT KHỚP

## I. ĐẠI CƯƠNG

- Gãy, trật xương sên hay gặp thứ 2 những tổn thương xương ở cổ chân.
- Tỷ lệ hoại tử vô khuẩn xương sên sau chấn thương gãy xương rất cao.

## II. CHỈ ĐỊNH

- Gãy thân xương sên di lệch nhiều.
- Gãy trật xương sên.
- Gãy cổ xương sên di lệch.

## III. CHỐNG CHỈ ĐỊNH

- Khi tình trạng phần mềm cổ bàn chân không ổn định.

## IV. CHUẨN BỊ

1. **Người thực hiện:** Phẫu thuật viên chuyên ngành chấn thương chỉnh hình đã được đào tạo.
2. **Người bệnh:** Chuẩn bị tâm lý, hồ sơ bệnh án đầy đủ thủ tục hành chính.
3. **Phương tiện:** Bộ dụng cụ phẫu thuật thông thường.

## V. CÁC BƯỚC TIẾN HÀNH

### 1. Tư thế:

Người bệnh nằm ngửa, chân duỗi.

### 2. Vô cảm:

Tê tủy sống hoặc mê khí quản.

### 3. Kỹ thuật:

- Garo góc chi bằng garo hơi hoặc garo chun.
- Rửa da ( tùy thuộc vào vị trí tổn thương có thể đi đường trước, bên trong, sau, hoặc phối hợp 2 đường)
- Đặt lại diện gãy.
- Cố định bằng vis xóp hoặc kirschner wires.
- Có thể kiểm tra bằng máy C-arm nếu có.
- Rửa sạch.
- Đóng da.
- Tháo garô.

## VI. THEO DÕI VÀ XỬ TRÍ TAI BIẾN

### 1. Theo dõi:

- 3 ngày đầu sau mổ: Theo dõi dấu hiệu sinh tồn, tình trạng băng vết thương, vận động, cảm giác bàn ngón chân.
- Những ngày tiếp theo: Tình trạng nhiễm trùng, rối loạn dinh dưỡng.
- Theo dõi xa: Nguy cơ hoại tử xương sên vô khuẩn.

## **2. Xử trí tai biến:**

- Chảy máu vết mổ: Băng ép hoặc khâu tăng cường.
- Nhiễm trùng: Phân biệt NT nông hay sâu để xử trí.
- Rối loạn dinh dưỡng: Gác cao chân, chườm lạnh, thuốc chống phù nề.
- Hoại tử xương sên: Gây đau nhiều, lấy bỏ, đóng cứng khớp.

# PHẪU THUẬT KHX GÃY XƯƠNG GÓT

## I. ĐẠI CƯƠNG

- Chiếm 60% gãy xương ở tủy cột bàn chân, di chứng tàn phế có tỉ lệ cao.
- Thường nguyên nhân do ngã cao, cần thiết phải loại trừ những thương tổn cột sống.

## II. CHỈ ĐỊNH

- Gãy nội khớp di lệch
- Gãy ngoại khớp: gãy lồi củ trước, gãy bong điểm bám Achille, gãy ngang sau gót kiểu mở vết.

## III. CHỐNG CHỈ ĐỊNH

Phần mềm căng chân chưa ổn định do gãy hở, rối loạn dinh dưỡng.

## CHUẨN BỊ

### 1. Người thực hiện

Phẫu thuật viên chấn thương chỉnh hình có kinh nghiệm

### 2. Người bệnh

Chuẩn bị tâm lý, hồ sơ, bệnh án đầy đủ thut tục hành chính.

### 3. Phương tiện

Bộ dụng cụ phẫu thuật CTCH thông thường.

### 4. Dự kiến thời gian phẫu thuật: 90 phút

## IV. CÁC BƯỚC TIẾN HÀNH

### 1. Tư thế: Người bệnh nằm ngửa

### 2. Vô cảm: Tê tủy sống hoặc mê khí quản

### 3. Kỹ thuật ( KHX gót sử dụng nẹp vis, vis xoắn tự do)

- Garo góc chi bằng garo hơi hoặc garo chun.
- Sát trùng betadine vùng chi phẫu thuật.
- Rạch da mặt ngoài theo một đường cong phía sau mắt cá ngoài từ trên cổ chân đến bàn chân giữa.
- Sắp xếp các mảnh gãy, kiểm tra diện sên gót.
- Có thể sử dụng nẹp vis dùng cho xương gót hoặc sử dụng các vis xoắn tự do cố định các mảnh gãy.
- Làm sạch, dẫn lưu áp lực âm.
- Bó bột căng bàn chân tư thế cơ năng.
- Đóng da.

- Tháo garo.

## **V. THEO DÕI VÀ XỬ TRÍ TAI BIẾN**

### **1. Theo dõi:**

- 3 ngày đầu sau mổ: Dấu hiệu sinh tồn, vận động cảm giác chi thể, tình trạng vết thương
- Những ngày sau: Tình trạng nhiễm trùng, rối loạn dinh dưỡng

### **2. Xử trí tai biến:**

- Chảy máu vết mổ: Băng ép hoặc khâu tăng cường.
- Nhiễm trùng: Phân biệt NT nông hay sâu để xử trí.
- Rối loạn dinh dưỡng: Gác cao chân, chườm lạnh, thuốc chống phù nề.



# PHẪU THUẬT KHẸP CHẤN THƯƠNG LISFRANC VÀ BÀN CHÂN GIỮA

## I. ĐẠI CƯƠNG

- Chấn thương Lisfranc là chấn thương diện khớp bàn ngón và khối xương bàn chân giữa.
- Chấn thương bàn chân giữa bao gồm các chấn thương của khối xương bàn chân giữa bao gồm gãy xương thuyền, xương hộp và 3 xương chêm.

## II. CHỈ ĐỊNH

- Gãy xương thuyền có mảnh gãy > 20 % diện khớp, di lệch nhiều.
- Gãy xương hộp, xương chêm gây trật khớp điều trị bảo tồn thất bại.

## III. CHỐNG CHỈ ĐỊNH

- Bệnh lý toàn thân chống chỉ định phẫu thuật.
- Người bệnh già yếu không có khả năng đi lại.

## IV. CHUẨN BỊ

1. **Người thực hiện:** Phẫu thuật viên chuyên ngành chấn thương chỉnh hình.
2. **Người bệnh:** Chuẩn bị tâm lý, hồ sơ bệnh án hành chính đầy đủ.
3. **Phương tiện:** Bộ dụng cụ chuyên ngành phẫu thuật chi dưới.
4. **Dự kiến thời gian phẫu thuật: 90 phút**

## V. CÁC BƯỚC TIẾN HÀNH

1. **Tư thế:** Người bệnh nằm ngửa, duỗi cẳng chân.
2. **Vô cảm:** Tê túy sống hoặc mê khí quản.
3. **Kỹ thuật:**
  - Garo hơi hoặc garo chun gốc chi.
  - Tỳ theo xương gãy mà đi đường mổ phía bên trong hoặc bên ngoài.
  - Bộc lộ vị trí gãy xương, trật khớp.
  - Đặt lại xương khớp theo tư thế giải phẫu.
  - Cố định diện gãy sử dụng vis tự do hoặc K.wire.
  - Làm sạch.
  - Đóng da.
  - Bột cẳng bàn chân.
  - Tháo garo.

## VI. THEO DÕI VÀ XỬ TRÍ TAI BIẾN

### 1. Theo dõi

- 3 ngày đầu sau mổ: Dấu hiệu sinh tồn, vận động cảm giác chi thể, tình trạng vết thương

- Những ngày sau: Tình trạng nhiễm trùng, rối loạn dinh dưỡng

## **2. Xử trí tai biến**

- Chảy máu vết mổ: Băng ép hoặc khâu tăng cường.

- Nhiễm trùng: Phân biệt NT nông hay sâu để xử trí.

- Rối loạn dinh dưỡng: Gác cao chân, chườm lạnh, thuốc chống phù nề.

# **PHẪU THUẬT KHX GÃY XƯƠNG ĐÓT BÀN VÀ ĐÓT NGÓN CHÂN**

## **I. ĐẠI CƯƠNG**

- Gãy đốt bàn chân hay gãy do chấn thương trực tiếp.
- Với cấu trúc 3 trụ chịu lực tại bàn chân nên cần xem xét kỹ thương tổn đưa ra phương pháp điều trị thích hợp.

## **II. CHỈ ĐỊNH**

- Gãy đốt bàn di lệch.
- Gãy hở.
- Gãy cả 5 xương.

## **III. CHỐNG CHỈ ĐỊNH**

- Khi tình trạng phần mềm bàn chân chưa ổn định

## **IV. CHUẨN BỊ**

- 1. Người thực hiện:** Phẫu thuật viên chuyên ngành chấn thương chỉnh hình.
- 2. Người bệnh:** Chuẩn bị tâm lý, hồ sơ bệnh án đầy đủ thủ tục hành chính.
- 3. Phương tiện:** Bộ dụng cụ KHX bàn chân
- 4. Dự kiến thời gian phẫu thuật: 90 phút**

## **V. CÁC BƯỚC TIẾN HÀNH**

- 1. Tư thế:** Người bệnh nằm ngửa, duỗi căng chân.
- 2. Vô cảm:** Tê tủy sống hoặc mê khí quản.
- 3. Kỹ thuật**
  - Garo gốc chi bằng garo hơi hoặc garo chun
  - Sát trùng chi chấn thương.
  - Rửa da mặt mu chân.
  - Đặt lại diện gãy.
  - KHX bằng K.Wire hoặc nẹp vis.
  - Làm sạch.
  - Đóng da.
  - Tháo garo.

## **VI. THEO DÕI VÀ XỬ TRÍ TAI BIẾN**

### **1. Theo dõi**

- 3 ngày đầu sau mổ: Dấu hiệu sinh tồn, vận động cảm giác chi thể, tình trạng vết thương
- Những ngày sau: Tình trạng nhiễm trùng, rối loạn dinh dưỡng

## **2. Xử trí tai biến**

- Chảy máu vết mổ: băng ép hoặc khâu tăng cường.
- Nhiễm trùng: phân biệt NT nông hay sâu để xử trí.
- Rối loạn dinh dưỡng: gác cao chân, chườm lạnh, thuốc chống phù nề.

# PHẪU THUẬT KHẸP TRẬT KHỚP DƯỚI SẼN

## I. ĐẠI CƯƠNG

- Trật khớp dưới sên là trật khớp giữa xương sên và xương gót.
- Là một chấn thương nặng, cần phải phẫu thuật để lấy lại chức năng vận động của cổ bàn chân. Tỷ lệ di chứng cao.

**II. CHỈ ĐỊNH:** Khi đã chẩn đoán trật khớp dưới sên đều cần phẫu thuật.

## III. CHỐNG CHỈ ĐỊNH

- Khi tình trạng phần mềm vùng cổ bàn chân không ổn định.
- Bệnh lý toàn thân không cho phép phẫu thuật.

## IV. CHUẨN BỊ

1. **Người thực hiện:** Phẫu thuật viên chuyên ngành chấn thương chỉnh hình.
2. **Người bệnh:** Chuẩn bị tâm lý, hồ sơ bệnh án hành chính đầy đủ.
3. **Phương tiện:** Bộ dụng cụ phẫu thuật chi dưới, C-arm hỗ trợ.
4. **Dự kiến thời gian phẫu thuật: 90 phút**

## V. CÁC BƯỚC TIẾN HÀNH

1. **Tư thế:** Người bệnh nằm ngửa, tư thế duỗi chân.
2. **Vô cảm:** Tê túy sống hoặc mê khí quản.
3. **Kỹ thuật**
  - Garo hơi hoặc garo chun gốc chi.
  - Rửa da theo một đường cong phía trong sau dưới mắt cá trong khoảng 10cm.
  - Phẫu tích tách gân chày sau, gấp dài ngón I ra trước, bó mạch chày sau và gấp chung các ngón ra sau.
  - Qua hệ thống dây chằng Delta bộc lộ khớp dưới sên.
  - Làm sạch diện khớp.
  - Đặt lại khớp (nếu có thể nên sử dụng C-arm để kiểm tra diện khớp).
  - Cố định diện khớp sên gót, sên thuyền bằng K.wire.
  - Làm sạch.
  - Phục hồi lại hệ thống dây chằng Delta.
  - Đóng vết mổ.
  - Bột căng bàn chân.
  - Tháo garo.

## VI. THEO DÕI VÀ XỬ TRÍ TAI BIẾN

1. **Theo dõi:**
  - 3 ngày đầu sau mổ: DHST, vận động cảm giác chi thể, tình trạng vết thương.

- Những ngày sau: Tình trạng nhiễm trùng, rối loạn dinh dưỡng

**2. Xử trí tai biến:**

- Chảy máu vết mổ: Băng ép hoặc khâu tăng cường.

- Nhiễm trùng: phân biệt NT nông hay sâu để xử trí.

- Rối loạn dinh dưỡng: Gác cao chân, chườm lạnh, thuốc chống phù nề.

# PHẪU THUẬT KẾT HỢP XƯƠNG GÃY TRẬT KHỚP CỔ CHÂN Ở TRẺ EM

## I. ĐẠI CƯƠNG

- Ở trẻ em hệ thống dây chằng, bao khớp vững chắc hơn hệ thống xương.
- Chấn thương gây gãy xương, trật khớp vùng cổ chân là thương tổn phổ biến nhất trong các tổn thương xương khớp ở trẻ em.
- Điều trị cần nắm vững tốt giải phẫu và cố định vững chắc diện gãy tránh các di chứng về sau.

## II. CHỈ ĐỊNH

- Gãy trật khớp cổ chân có di lệch diện khớp (Salter Harris III, IV).
- Gãy trật khớp cổ chân kèm theo tổn thương mạch máu, thần kinh chính vùng cổ chân.
- Gãy trật hở khớp cổ chân có di lệch xương khớp.
- Gãy trật khớp cổ chân có di lệch đã nắm vững và điều trị bảo tồn thất bại.

## III. CHỐNG CHỈ ĐỊNH

- Gãy trật khớp cổ chân không di lệch diện khớp (Salter Harris I, II).

## IV. CHUẨN BỊ

### 1. Người thực hiện:

Phẫu thuật viên chuyên khoa chấn thương chỉnh hình đã được đào tạo về phẫu thuật nhi.

### 2. Người bệnh và gia đình:

Chuẩn bị tâm lý, cần được giải thích trước mổ về quá trình phẫu thuật, hậu phẫu và tập phục hồi chức năng sau mổ. Chuẩn bị hồ sơ bệnh án đầy đủ thủ tục hành chính và các xét nghiệm cần thiết.

Chuẩn bị người bệnh trước mổ Nhịn ăn, tuyệt đối, vệ sinh vùng mổ, kháng sinh dự phòng.

### 3. Phương tiện, trang thiết bị:

Bộ dụng cụ mổ chấn thương nhi.

Thực hiện tại các cơ sở chuyên khoa chấn thương chỉnh hình.

### 4. Dự kiến thời gian phẫu thuật: 40 phút

## V. CÁC BƯỚC TIẾN HÀNH

1. Tư thế: Người bệnh nằm ngửa.

2. Vô cảm: Vô cảm người bệnh bằng gây tê tủy sống hoặc gây mê.

3. Kỹ thuật:

Bước 1: Sát khuẩn vùng mổ bằng dung dịch Betadine.

Bước 2: Dùng garo hơi trong mổ với áp lực bằng hai lần áp lực động mạch tối đa.

Bước 3: Rạch da đường đường mổ phía trong, ngoài hoặc phía trước khớp cổ chân tùy theo thương tổn cần nắn chỉnh.

Bước 4: Rạch cân và bao khớp để vào bộc lộ vùng mặt khớp gãy di lệch.

Bước 5: Nắn chỉnh đặt lại khớp, cố định bằng các đinh kirschner diện khớp.

Bước 6: Cầm máu, làm sạch khớp và đặt dẫn lưu.

Bước 7: Đóng cân và dây chằng theo các lớp giải phẫu.

Bước 8: Đóng da hai lớp (dưới da và khâu da).

Bước 9: Cố định bột tùy theo thương tổn (nẹp bột hoặc bột căng bàn chân rạch dọc).

## **VI. THEO DÕI VÀ XỬ LÝ TAI BIẾN**

### **1. Theo dõi**

- Theo dõi tình trạng toàn thân: Mạch, huyết áp, nhiệt độ, nhịp thở, tri giác.
- Theo dõi tình trạng thiếu máu: Da niêm mạc nhợt.
- Theo dõi tình trạng chi thể: Màu sắc da, vận động, cảm giác đầu chi, mạch đầu chi.
- Kháng sinh đường tiêm dùng 3-5 ngày sau mổ.
- Giảm đau sau mổ đường tiêm, đặt hậu môn hoặc uống.
- Gác chân cao, chườm lạnh trong 24h đầu.
- Hướng dẫn tập phục hồi chức năng sau mổ cho bố mẹ.

### **2. Tai biến và xử trí**

- Chảy máu vết mổ: Băng chun ép cầm máu, có thể phải mở vết mổ cầm máu nếu cần.
- Nhiễm trùng vết mổ: Tách chỉ vết mổ, thay băng làm sạch vết mổ hàng ngày, dùng thuốc theo kháng sinh đồ.



# CỤT CHẤN THƯƠNG CỔ VÀ BÀN CHÂN

## I. ĐẠI CƯƠNG

- Là phẫu thuật sửa móm cụt vùng cổ và bàn chân do chấn thương.
- Lựa chọn độ dài móm cụt tùy thuộc vào : tình trạng chảy máu chi trong mổ, mức độ tổn thương da và phần mềm, tình trạng xương gãy.

## II. CHỈ ĐỊNH

- Các người bệnh có chấn thương gây cụt vùng cổ và bàn chân.

## III. CHỐNG CHỈ ĐỊNH

- Tình trạng chi thể dập nát nhiều cần phẫu thuật cắt cụt phần chi thể cao hơn.
- Tình trạng toàn thân quá nặng nguy hiểm tính mạng người bệnh.

## IV. CHUẨN BỊ

### 1. Người thực hiện:

- Phẫu thuật viên chuyên khoa chấn thương chỉnh hình đã được đào tạo.
- 2 PTV phụ mổ.

### 2. Người bệnh và gia đình:

- Chuẩn bị tâm lý, cần được giải thích trước mổ về quá trình phẫu thuật, hậu phẫu và tập phục hồi chức năng sau mổ. Chuẩn bị hồ sơ bệnh án đầy đủ thủ tục hành chính và các xét nghiệm cần thiết.
- Chuẩn bị người bệnh trước mổ: Nhịn ăn, vệ sinh vùng mổ, kháng sinh dự phòng.

### 3. Phương tiện, trang thiết bị:

- Bộ dụng cụ mổ cắt cụt cẳng chân.
- Bộ dụng cụ mổ chấn thương chung.
- Thực hiện tại các cơ sở có chuyên khoa chấn thương chỉnh hình.

### 4. Dự kiến thời gian phẫu thuật: 40phút

## **V. CÁC BƯỚC TIẾN HÀNH**

**1. Tư thế:** Người bệnh nằm ngửa.

**2. Vô cảm:**

- Người bệnh được dùng kháng sinh dự phòng.
- Vô cảm người bệnh bằng gây tê tủy sống hoặc gây mê.

**3. Kỹ thuật:**

Bước 1: Sát khuẩn vùng mổ bằng dung dịch Betadine.

Bước 2: Dùng garo hơi trong mổ với áp lực 350-400 mmHg hoặc garo chun.

Bước 3: Rửa sạch vết thương trong mổ.

Bước 4: Cắt lọc, làm sạch móm cụt và nhận định tổn thương, việc lựa chọn cắt vùng bàn chân trước, tháo khớp vùng bàn chân giữa (Lisfranc, Chopart), hay cắt vùng bàn chân sau (Pirigoff, Boyd) tùy thuộc vào tình trạng da, phần mềm có thể che phủ được móm cụt hay không cũng như tình trạng cấp máu nuôi dưỡng móm cụt.

Bước 5: Cầm máu và đặt dẫn lưu tùy theo thương tổn.

Bước 6: Đóng cân và da che phủ móm cụt.

## **VI. THEO DÕI VÀ XỬ LÝ TAI BIẾN**

**1. Theo dõi:**

- Theo dõi tình trạng toàn thân : mạch, huyết áp, nhiệt độ, nhịp thở, tri giác.
- Theo dõi tình trạng thiếu máu : da niêm mạc nhợt.
- Theo dõi tình trạng chi thể vùng móm cụt : Màu sắc da, vết thương.
- Hướng dẫn tập phục hồi chức năng sau mổ.
- Kháng sinh đường tiêm dùng 5-7 ngày sau mổ.
- Giảm đau sau mổ đường tiêm hoặc uống.

**2. Tai biến và xử trí:**

- Chảy máu vết mổ: Băng chun ép cầm máu, có thể phải mở vết mổ cầm máu nếu cần.
- Nhiễm trùng vết mổ: Tách chỉ vết mổ, thay băng làm sạch vết mổ hàng ngày, dùng thuốc theo kháng sinh đồ.

# PHẪU THUẬT TỒN THƯƠNG GÂN CHÀY TRƯỚC

## I. ĐẠI CƯƠNG

- Tồn thương gân cơ chày trước chủ yếu gặp trong các vết thương vùng bàn chân, cổ chân và phần dưới mắt trong cẳng chân.
- Là một trong các cơ quan trọng giúp bàn chân gập về phía mu chân và xoay trong bàn chân nên cần khâu nối gân theo đúng giải phẫu, vững chắc đảm bảo phục hồi chức năng tốt nhất cho người bệnh.

## II. CHỈ ĐỊNH

- Vết thương vùng bàn chân giữa, cổ chân và 1/3 dưới cẳng chân.

## III. CHỐNG CHỈ ĐỊNH

- Tình trạng toàn thân của người bệnh nặng không cho phép phẫu thuật.
- Vùng chi dưới dập nát không có khả năng bảo tồn hoặc cấp máu kém.
- Cứng khớp cổ chân.

## IV. CHUẨN BỊ

### 1. Người thực hiện:

- Phẫu thuật viên chuyên khoa chấn thương chỉnh hình.
- 2 PTV phụ mổ.

### 2. Người bệnh:

- Chuẩn bị tâm lý, cần được giải thích trước mổ về quá trình phẫu thuật, hậu phẫu và tập phục hồi chức năng sau mổ. Chuẩn bị hồ sơ bệnh án đầy đủ thủ tục hành chính và các xét nghiệm cần thiết.
- Chuẩn bị người bệnh trước mổ: Nhịn ăn, vệ sinh vùng mổ, kháng sinh dự phòng.

### 3. Phương tiện, trang thiết bị:

- Bộ dụng cụ mổ chấn thương chung.
- Thực hiện tại các cơ sở có chuyên khoa chấn thương chỉnh hình.

### 4. Dự kiến thời gian phẫu thuật: 40 phút

## V. CÁC BƯỚC TIẾN HÀNH

1. **Tư thế:** Người bệnh nằm ngửa.

### 2. Vô cảm:

- Người bệnh được dùng kháng sinh dự phòng.
- Vô cảm người bệnh bằng gây tê tủy sống hoặc gây mê.

### 3. Kỹ thuật:

Bước 1: Sát khuẩn vùng mổ bằng dung dịch Betadine hoặc cồn 70 độ.

Bước 2: Dùng garo hơi trong mổ với áp lực 350-400 mmHg hoặc garo chun.

Bước 3: Đánh rửa, cắt lọc, làm sạch vết thương.

Bước 4: Rạch da theo đường đi của gân tùy theo vị trí đứt (nên đốt bàn ngón 1 qua mặt trước khớp cổ chân đến sát phía ngoài mào chày).

Bước 5: Tiến hành khâu nối gân kiểu tận tận (Kessler, Kessler cải tiến hoặc Kessler – Tajima) bằng chỉ nylon đơn sợi 2/0 hoặc 3/0.

Bước 6: Cầm máu, làm sạch vết mổ và đặt dẫn lưu nếu cần.

Bước 7: Đóng da hai lớp (dưới da và khâu da).

Bước 8: Nẹp bột căng bàn chân tư thế cơ năng.

## **VI. THEO DÕI VÀ ĐIỀU TRỊ SAU MỔ**

### **1. Theo dõi:**

- Theo dõi tình trạng chi thể: Màu sắc da, vận động, cảm giác đầu chi, mạch đầu chi.
- Hướng dẫn tập phục hồi chức năng sau mổ.
- Kháng sinh đường tiêm dùng 5-7 ngày sau mổ.
- Giảm đau sau mổ đường tiêm hoặc uống.

### **2. Tai biến và xử trí:**

- Chảy máu vết mổ: Băng chun ép cầm máu, có thể phải mở vết mổ cầm máu nếu cần.
- Nhiễm trùng vết mổ: Tách chỉ vết mổ, thay băng làm sạch vết mổ hàng ngày, dùng thuốc theo kháng sinh đồ.

# PHẪU THUẬT TỒN THƯƠNG GÂN DUỖI DÀI NGÓN MỘT

## I. ĐẠI CƯƠNG

- Tồn thương gân cơ duỗi dài ngón một chủ yếu gặp trong các vết thương vùng bàn chân, cổ chân và phần dưới cẳng chân.
- Là một trong các cơ quan trọng giúp ngón 1 gấp về phía mu chân nên phẫu thuật cần khâu nối phục hồi gân theo đúng giải phẫu, vững chắc đảm bảo phục hồi chức năng tốt nhất cho người bệnh.

## II. CHỈ ĐỊNH

- Vết thương vùng bàn chân giữa, cổ chân và 1/3 dưới cẳng chân.

## III. CHỐNG CHỈ ĐỊNH

- Tình trạng toàn thân của người bệnh nặng không cho phép phẫu thuật.
- Vùng chi dưới dập nát không có khả năng bảo tồn hoặc cấp máu kém.
- Cứng khớp hoặc dập nát không có khả năng bảo tồn ngón I bàn chân.

## IV. CHUẨN BỊ

### 1. Người thực hiện:

- Phẫu thuật viên chuyên khoa chấn thương chỉnh hình.
- 2 PTV phụ mổ.

### 2. Người bệnh:

- Chuẩn bị tâm lý, cần được giải thích trước mổ về quá trình phẫu thuật, hậu phẫu và tập phục hồi chức năng sau mổ. Chuẩn bị hồ sơ bệnh án đầy đủ thủ tục hành chính và các xét nghiệm cần thiết.
- Chuẩn bị người bệnh trước mổ : nhịn ăn, vệ sinh vùng mổ, kháng sinh dự phòng.

### 3. Phương tiện, trang thiết bị:

- Bộ dụng cụ mổ chấn thương chung.
- Thực hiện tại các cơ sở có chuyên khoa chấn thương chỉnh hình.

### 4. Dự kiến thời gian phẫu thuật: 40phút

## V. CÁC BƯỚC TIẾN HÀNH

### 1. Tư thế: Người bệnh nằm ngửa.

### 2. Vô cảm:

- Người bệnh được dùng kháng sinh dự phòng.
- Vô cảm người bệnh bằng gây tê tủy sống hoặc gây mê.

### 3. Kỹ thuật:

Bước 1: Sát khuẩn vùng mổ bằng dung dịch Betadine hoặc cồn 70 độ.

Bước 2: Dùng garo hơi trong mổ với áp lực 350-400 mmHg hoặc garo chun.

Bước 3: Đánh rửa, cắt lọc, làm sạch vết thương.

Bước 4: Rạch da theo đường đi của gân tùy theo vị trí đứt (nên đốt 2 ngón 1 qua mặt trước mu chân và khớp cổ chân đến sát phía ngoài mào chày ở 1/3 dưới cẳng chân).

Bước 5: Tiến hành khâu nối gân kiểu tận tận (Kessler, Kessler cải tiến hoặc Kessler – Tajima) bằng chỉ nylon đơn sợi 2/0 hoặc 3/0.

Bước 6: Cầm máu, làm sạch vết mổ và đặt dẫn lưu nếu cần.

Bước 7: Đóng da hai lớp (dưới da và khâu da).

Bước 8: Nẹp bột cẳng bàn chân tư thế cơ năng.

## **VI. THEO DÕI VÀ ĐIỀU TRỊ SAU MỔ**

### **1. Theo dõi**

- Theo dõi tình trạng chi thể: Màu sắc da, vận động, cảm giác đầu chi, mạch đầu chi.
- Hướng dẫn tập phục hồi chức năng sau mổ.
- Kháng sinh đường tiêm dùng 5-7 ngày sau mổ.
- Giảm đau sau mổ đường tiêm hoặc uống.

### **2. Tai biến và xử trí**

- Chảy máu vết mổ: Băng chun ép cầm máu, có thể phải mở vết mổ cầm máu nếu cần.
- Nhiễm trùng vết mổ: Tách chỉ vết mổ, thay băng làm sạch vết mổ hàng ngày, dùng thuốc theo kháng sinh đồ.

# PHẪU THUẬT TỒN THƯƠNG GÂN CƠ MÁC BÊN

## I. ĐẠI CƯƠNG

- Tồn thương gân cơ mạc bên chủ yếu gặp trong các vết thương vùng bàn chân sau, cổ chân và mặt bên ngoài cẳng chân.
- Là một trong các cơ quan trọng giúp bàn chân gấp về phía mu chân và xoay ngoài bàn chân nên cần khâu nối gân theo đúng giải phẫu, vững chắc đảm bảo phục hồi chức năng tốt nhất cho người bệnh.

## II. CHỈ ĐỊNH

- Vết thương có tồn thương gân vùng mặt ngoài bàn chân sau, cổ chân và 1/3 dưới cẳng chân.

## III. CHỐNG CHỈ ĐỊNH

- Tình trạng toàn thân của người bệnh nặng không cho phép phẫu thuật.
- Vùng chi dưới dập nát không có khả năng bảo tồn hoặc cấp máu kém.
- Cứng khớp cổ chân.

## IV. CHUẨN BỊ

### 1. Người thực hiện:

- Phẫu thuật viên chuyên khoa chấn thương chỉnh hình.
- 2 PTV phụ mổ.

### 2. Người bệnh:

- Chuẩn bị tâm lý, cần được giải thích trước mổ về quá trình phẫu thuật, hậu phẫu và tập phục hồi chức năng sau mổ. Chuẩn bị hồ sơ bệnh án đầy đủ thủ tục hành chính và các xét nghiệm cần thiết.
- Chuẩn bị người bệnh trước mổ : nhịn ăn, vệ sinh vùng mổ, kháng sinh dự phòng.

### 3. Phương tiện, trang thiết bị:

- Bộ dụng cụ mổ chấn thương chung.
- Thực hiện tại các cơ sở có chuyên khoa chấn thương chỉnh hình.

### 4. Dự kiến thời gian phẫu thuật: 40phút

## V. CÁC BƯỚC TIẾN HÀNH

### 1. Tư thế: Người bệnh nằm ngửa.

### 2. Vô cảm:

- Người bệnh được dùng dùng kháng sinh dự phòng.

- Vô cảm người bệnh bằng gây tê tủy sống hoặc gây mê.

### **3. Kỹ thuật:**

Bước 1: Sát khuẩn vùng mổ bằng dung dịch Betadine hoặc cồn 70 độ.

Bước 2: Dùng garo hơi trong mổ với áp lực 350-400 mmHg hoặc garo chun.

Bước 3: Đánh rửa, cắt lọc, làm sạch vết thương.

Bước 4: Rạch da theo đường đi của gân tùy theo vị trí đứt (nền đốt bàn ngón 5 qua mặt ngoài khớp cổ chân đến sát phía sau mắt cá ngoài và xương mác).

Bước 5: Tiến hành khâu nối gân kiểu tận tận (Kessler, Kessler cải tiến hoặc Kessler – Tajima) bằng chỉ nylon đơn sợi 2/0 hoặc 3/0.

Bước 6: Cầm máu, làm sạch vết mổ và đặt dẫn lưu nếu cần.

Bước 7: Đóng da hai lớp (dưới da và khâu da).

Bước 8: Nẹp bột căng bàn chân tư thế cơ năng.

## **VI. THEO DÕI VÀ ĐIỀU TRỊ SAU MỔ**

### **1. Theo dõi:**

- Theo dõi tình trạng chi thể: Màu sắc da, vận động, cảm giác đầu chi, mạch đầu chi.
- Hướng dẫn tập phục hồi chức năng sau mổ.
- Kháng sinh đường tiêm dùng 5-7 ngày sau mổ.
- Giảm đau sau mổ đường tiêm hoặc uống.

### **2. Tai biến và xử trí:**

- Chảy máu vết mổ: Băng chun ép cầm máu, có thể phải mở vết mổ cầm máu nếu cần.
- Nhiễm trùng vết mổ: Tách chỉ vết mổ, thay băng làm sạch vết mổ hàng ngày, dùng thuốc theo kháng sinh đồ.



# PHẪU THUẬT TỒN THƯƠNG GÂN CƠ CHÀY SAU

## I. ĐẠI CƯƠNG

- Tồn thương gân cơ chày sau chủ yếu gặp trong các vết thương vùng gan chân, cổ chân đoạn ống gót và mặt sau cẳng chân.
- Là một trong các cơ quan trọng giúp bàn chân gấp về phía gan chân và xoay trong nên cần khâu nối gân theo đúng giải phẫu, vững chắc đảm bảo phục hồi chức năng tốt nhất cho người bệnh.

## II. CHỈ ĐỊNH

- Vết thương có tổn thương gân vùng bàn chân sau mặt gan chân, cổ chân đoạn ống gót và mặt sau cẳng chân.

## III. CHỐNG CHỈ ĐỊNH

- Tình trạng toàn thân của người bệnh nặng không cho phép phẫu thuật.
- Vùng chi dưới dập nát không có khả năng bảo tồn hoặc cấp máu kém.
- Cứng khớp cổ chân.

## IV. CHUẨN BỊ

### 1. Người thực hiện:

- Phẫu thuật viên chuyên khoa chấn thương chỉnh hình
- 2 PTV phụ mổ.

### 2. Người bệnh:

- Chuẩn bị tâm lý, cần được giải thích trước mổ về quá trình phẫu thuật, hậu phẫu và tập phục hồi chức năng sau mổ. Chuẩn bị hồ sơ bệnh án đầy đủ thủ tục hành chính và các xét nghiệm cần thiết.
- Chuẩn bị người bệnh trước mổ : nhịn ăn, vệ sinh vùng mổ, kháng sinh dự phòng.

### 3. Phương tiện, trang thiết bị:

- Bộ dụng cụ mổ chấn thương chung.
- Thực hiện tại các cơ sở có chuyên khoa chấn thương chỉnh hình.

### 4. Dự kiến thời gian phẫu thuật: 40 phút

## V. CÁC BƯỚC TIẾN HÀNH

### 1. Tư thế: Người bệnh nằm ngửa.

### 2. Vô cảm:

- Người bệnh được dùng kháng sinh dự phòng.

- Vô cảm người bệnh bằng gây tê tủy sống hoặc gây mê.

### **3. Kỹ thuật:**

Bước 1: Sát khuẩn vùng mổ bằng dung dịch Betadine hoặc cồn 70 độ.

Bước 2: Dùng garo hơi trong mổ với áp lực 350-400 mmHg hoặc garo chun.

Bước 3: Đánh rửa, cắt lọc, làm sạch vết thương.

Bước 4: Rửa da theo đường đi của gân tùy theo vị trí đứt (nên đốt bàn ngón Imặt gan chân, đi vào ống gót vùng mắt trong khớp cổ chân đến sát phía sau mắt cá trong và mắt sau cẳng chân).

Bước 5: Tiến hành khâu nối gân kiểu tận tận (Kessler, Kessler cải tiến hoặc Kessler – Tajima) bằng chỉ nylon đơn sợi 2/0 hoặc 3/0.

Bước 6: Cầm máu, làm sạch vết mổ và đặt dẫn lưu nếu cần.

Bước 7: Đóng da hai lớp (dưới da và khâu da).

Bước 8: Nẹp bột cẳng bàn chân tư thế cơ năng.

## **VI. THEO DÕI VÀ ĐIỀU TRỊ SAU MỔ**

### **1. Theo dõi:**

- Theo dõi tình trạng chi thể: Màu sắc da, vận động, cảm giác đầu chi, mạch đầu chi.
- Hướng dẫn tập phục hồi chức năng sau mổ.
- Kháng sinh đường tiêm dùng 5-7 ngày sau mổ.
- Giảm đau sau mổ đường tiêm hoặc uống.

### **2. Tai biến và xử trí:**

- Chảy máu vết mổ: Băng chun ép cầm máu, có thể phải mở vết mổ cầm máu nếu cần.
- Nhiễm trùng vết mổ: Tách chỉ vết mổ, thay băng làm sạch vết mổ hàng ngày, dùng thuốc theo kháng sinh đồ.

# PHẪU THUẬT TỒN THƯƠNG GÂN GẤP DÀI NGÓN I

## I. ĐẠI CƯƠNG

- Tổn thương gân gấp dài ngón I chủ yếu gặp trong các vết thương vùng gan chân, cổ chân đoạn ống gót và mặt sau cẳng chân.
- Là một trong các cơ quan trọng giúp ngón I gấp về phía gan chân nên cần khâu nối gân theo đúng giải phẫu, vững chắc đảm bảo phục hồi chức năng tốt nhất cho người bệnh.

## II. CHỈ ĐỊNH

- Vết thương có tổn thương gân vùng gan chân, cổ chân đoạn ống gót và mặt sau cẳng chân.

## III. CHỐNG CHỈ ĐỊNH

- Tình trạng toàn thân của người bệnh nặng không cho phép phẫu thuật.
- Vùng chi dưới dập nát không có khả năng bảo tồn hoặc cấp máu kém.
- Cứng khớp hoặc dập nát không có khả năng bảo tồn ngón I bàn chân.

## IV. CHUẨN BỊ

### 1. Người thực hiện:

- Phẫu thuật viên chuyên khoa chấn thương chỉnh hình.
- 2 PTV phụ mổ.

### 2. Người bệnh:

- Chuẩn bị tâm lý, cần được giải thích trước mổ về quá trình phẫu thuật, hậu phẫu và tập phục hồi chức năng sau mổ. Chuẩn bị hồ sơ bệnh án đầy đủ thủ tục hành chính và các xét nghiệm cần thiết.
- Chuẩn bị người bệnh trước mổ : nhịn ăn, vệ sinh vùng mổ, kháng sinh dự phòng.

### 3. Phương tiện, trang thiết bị:

- Bộ dụng cụ mổ chấn thương chung.
- Thực hiện tại các cơ sở có chuyên khoa chấn thương chỉnh hình.

### 4. Dự kiến thời gian phẫu thuật: 40phút

## V. CÁC BƯỚC TIẾN HÀNH

### 1. Tư thế: Người bệnh nằm ngửa.

### 2. Vô cảm:

- Người bệnh được dùng kháng sinh dự phòng.

- Vô cảm người bệnh bằng gây tê tủy sống hoặc gây mê.

### **3. Kỹ thuật:**

Bước 1: Sát khuẩn vùng mổ bằng dung dịch Betadine hoặc cồn 70 độ.

Bước 2: Dùng garo hơi trong mổ với áp lực 350-400 mmHg hoặc garo chun.

Bước 3: Đánh rửa, cắt lọc, làm sạch vết thương.

Bước 4: Rạch da theo đường đi của gân tùy theo vị trí đứt (nền đốt 2 ngón I mặt gan chân, dọc mặt gan chân đốt bàn ngón I đi vào ống gót vùng mặt trong khớp cổ chân đến sát phía sau mắt cá trong và mặt sau cẳng chân).

Bước 5: Tiến hành khâu nối gân kiểu tận tận (Kessler, Kessler cải tiến hoặc Kessler – Tajima) bằng chỉ nylon đơn sợi 2/0 hoặc 3/0.

Bước 6: Cầm máu, làm sạch vết mổ và đặt dẫn lưu nếu cần.

Bước 7: Đóng da hai lớp (dưới da và khâu da).

Bước 8: Nẹp bột cẳng bàn chân tư thế cơ năng.

## **VI. THEO DÕI VÀ ĐIỀU TRỊ SAU MỔ**

### **1. Theo dõi**

- Theo dõi tình trạng chi thể: Màu sắc da, vận động, cảm giác đầu chi, mạch đầu chi.
- Hướng dẫn tập phục hồi chức năng sau mổ.
- Kháng sinh đường tiêm dùng 5-7 ngày sau mổ.
- Giảm đau sau mổ đường tiêm hoặc uống.

### **2. Tai biến và xử trí**

- Chảy máu vết mổ: Băng chun ép cầm máu, có thể phải mở vết mổ cầm máu nếu cần.
- Nhiễm trùng vết mổ: Tách chỉ vết mổ, thay băng làm sạch vết mổ hàng ngày, dùng thuốc theo kháng sinh đồ.

# PHẪU THUẬT THAY KHỚP GỐI TOÀN BỘ

## I. ĐẠI CƯƠNG

- Là phẫu thuật thay toàn bộ mặt khớp gối bằng khớp nhân tạo.
- Nhiều bệnh lý làm hỏng diện sụn mặt khớp gối (diện sụn khoang trong, khoang ngoài và khớp lồi cầu bánh chè), phẫu thuật thay khớp gối toàn bộ nhằm giảm đau, phục hồi chức năng gấp duỗi gối và khả năng đi lại cho người bệnh.

## II. CHỈ ĐỊNH

- Viêm khớp, thoái hóa khớp gây đau nhiều khớp gối khi vận động ảnh hưởng đến sinh hoạt và đã điều trị nội khoa thất bại.
- Bệnh lý hoại tử vô khuẩn xương khớp gây hỏng sụn khớp dẫn đến đau và mất chức năng khớp gối.
- Thoái hóa khớp gối hoặc biến dạng khớp sau chấn thương khi hệ thống duỗi gối còn tốt.

## III. CHỐNG CHỈ ĐỊNH

- Nhiễm trùng đang tiến triển.
- Mất chức năng hệ thống duỗi gối.
- Cấp máu cho vùng gối và chi dưới kém.

## IV. CHUẨN BỊ

### 1. Người thực hiện:

- Phẫu thuật viên chuyên khoa chấn thương chỉnh hình đã được đào tạo về thay khớp.
- 2 PTV phụ mổ.

### 2. Người bệnh:

- Chuẩn bị tâm lý, cần được giải thích trước mổ về quá trình phẫu thuật, hậu phẫu và tập phục hồi chức năng sau mổ. Chuẩn bị hồ sơ bệnh án đầy đủ thủ tục hành chính và các xét nghiệm cần thiết.
- Chuẩn bị người bệnh trước mổ: Nhịn ăn, tuyệt thuốc, vệ sinh vùng mổ, kháng sinh dự phòng, dự trừ máu.

### 3. Phương tiện, trang thiết bị:

- Bộ dụng cụ mổ thay khớp gối.
- Bộ dụng cụ mổ chấn thương chung.

- Thực hiện tại các cơ sở chuyên khoa chấn thương chỉnh hình có trang thiết bị hồi sức tốt.

#### **4. Dự kiến thời gian phẫu thuật: 60phút**

### **V. CÁC BƯỚC TIẾN HÀNH**

**1. Tư thế:** Người bệnh nằm ngửa.

**2. Vô cảm:**

- Người bệnh được dùng kháng sinh dự phòng.
- Vô cảm người bệnh bằng gây tê tủy sống hoặc gây mê.

**3. Kỹ thuật:**

Bước 1: Sát khuẩn vùng mổ bằng dung dịch Betadine hoặc cồn 70 độ.

Bước 2: Dùng garo hơi trong mổ với áp lực 350-400 mmHg.

Bước 3: Rửa da đường giữa gối.

Bước 4: Rửa cân và gân bánh chè theo đường trong để vào khớp gối.

Bước 5: Giải phóng và cân bằng phần mềm đặc biệt phía trong và ngoài khớp.

Bước 6: Lắp hệ thống định vị và cắt diện khớp mâm chày với độ dày tùy theo thương tổn mặt khớp.

Bước 7: Xác định điểm vào ống tủy xương đùi và tiến hành cắt diện khớp mặt dưới lồi cầu đùi.

Bước 8: Đặt bộ định vị để cắt diện xương lồi cầu đùi phía trước và sau.

- Lắp bộ khớp thử lồi cầu và mâm chày kiểm tra độ vững và trục chi.
- Đặt khớp nhân tạo, cố định vào lồi cầu đùi và mâm chày.
- Có thể thay diện khớp bánh chè hoặc không tùy theo từng người bệnh.
- Cầm máu, làm sạch khớp và đặt dẫn lưu.
- Đóng cân và dây chằng bên trong bánh chè theo giải phẫu.
- Đóng da hai lớp (dưới da và khô da).

### **VI. THEO DÕI VÀ ĐIỀU TRỊ SAU MỔ**

- Theo dõi tình trạng toàn thân: Mạch, huyết áp, nhiệt độ, nhịp thở, tri giác.
- Theo dõi tình trạng thiếu máu: Da niêm mạc nhợt.
- Theo dõi tình trạng chi thể: Màu sắc da, vận động, cảm giác đầu chi, mạch đầu chi.
- Hướng dẫn tập phục hồi chức năng sau mổ.
- Kháng sinh đường tiêm dùng 5-7 ngày sau mổ.
- Giảm đau sau mổ đường tiêm hoặc uống.

- Dùng thuốc chống đông sau mổ.

## **VII. TAI BIẾN VÀ XỬ TRÍ**

- Chảy máu vết mổ: Băng chun ép cầm máu, có thể phải mở vết mổ cầm máu nếu cần.
- Nhiễm trùng vết mổ: Tách chỉ vết mổ, thay băng làm sạch vết mổ hàng ngày, dùng thuốc theo kháng sinh đồ.
- Tai biến do xi măng trong mổ: Là tai biến nặng cần phải có sự chuẩn bị về hồi sức trước khi dùng xi măng, dùng các thuốc vận mạch để chống sốc và tụt huyết áp trong mổ.

# PHẪU THUẬT THAY KHỚP GỐI BÁN PHẦN

## I. ĐẠI CƯƠNG

- Là phẫu thuật thay một phần mặt khớp gối (diện tiếp khớp lồi cầu - mâm chày trong; diện tiếp khớp lồi cầu - mâm chày ngoài; diện tiếp khớp xương lồi cầu đùi - bánh chè; tạo hình mặt khớp xương bánh chè) bằng khớp nhân tạo.
- Nhiều bệnh lý làm hỏng diện sụn mặt khớp gối ở ba phần chính : diện sụn khoang trong, khoang ngoài và khớp lồi cầu bánh chè, phẫu thuật này nhằm giảm đau, phục hồi chức năng gấp duỗi gối và khả năng đi lại cho người bệnh.

## II. CHỈ ĐỊNH

- Viêm khớp, thoái hóa khớp gây đau nhiều một trong ba phần chính của khớp gối khi vận động ảnh hưởng đến sinh hoạt và đã điều trị nội khoa thất bại.
- Bệnh lý hoại tử vô khuẩn xương khớp gây hỏng một phần sụn khớp dẫn đến đau và mất chức năng khớp gối.
- Thoái hóa khớp gối hoặc biến dạng một trong ba phần chính của khớp sau chấn thương khi hệ thống duỗi gối còn tốt.

## III. CHỐNG CHỈ ĐỊNH

- Nhiễm trùng đang tiến triển.
- Hạn chế vận động gối : hạn chế duỗi >15 độ, biên độ vận động khớp < 90 độ
- Biến dạng trục chi >10 độ với khớp gối vẹo trong và >5 độ với khớp vẹo ngoài.
- Hỏng hoặc mất sụn khớp ở hai trong ba phần chính của khớp gối.
- Cấp máu cho vùng gối và chi dưới kém.

## IV. CHUẨN BỊ

### 1. Người thực hiện:

- Phẫu thuật viên chuyên khoa chấn thương chỉnh hình đã được đào tạo về thay khớp gối.
- 2 PTV phụ mổ.

### 2. Người bệnh:

- Chuẩn bị tâm lý, cần được giải thích trước mổ về quá trình phẫu thuật, hậu phẫu và tập phục hồi chức năng sau mổ. Chuẩn bị hồ sơ bệnh án đầy đủ thủ tục hành chính và các xét nghiệm cần thiết.



- Chuẩn bị người bệnh trước mổ: Nhịn ăn, thật tháo, vệ sinh vùng mổ, kháng sinh dự phòng, dự trừ máu.

### **3. Phương tiện, trang thiết bị:**

- Bộ dụng cụ mổ thay khớp gối.
- Bộ dụng cụ mổ chấn thương chung.
- Thực hiện tại các cơ sở chuyên khoa chấn thương chỉnh hình có trang thiết bị hồi sức tốt.

### **4. Dự kiến thời gian phẫu thuật: 60phút**

## **V. CÁC BƯỚC TIẾN HÀNH**

**1. Tư thế:** Người bệnh nằm ngửa.

### **2. Vô cảm:**

- Người bệnh được dùng kháng sinh dự phòng.
- Vô cảm người bệnh bằng gây tê tủy sống hoặc gây mê.

### **3. Kỹ thuật:**

Bước 1: Sát khuẩn vùng mổ bằng dung dịch Betadine hoặc cồn 70 độ.

- Dùng garo hơi trong mổ với áp lực 350-400 mmHg.

Bước 2: Rửa da đường bên trong khớp gối với thay khớp gối bán phần khoang trong, đường bên ngoài với thay khớp gối bán phần khoang ngoài và đường giữa với thay khớp bánh chè – lồi cầu đùi.

- Rửa cân và dây chằng bánh chè để vào khớp gối.

Bước 3: Giải phóng và cân bằng phần mềm khớp.

Bước 4: Lắp hệ thống định vị và cắt diện khớp mâm chày, lồi cầu đùi hoặc xương bánh chè với độ dày tùy theo thương tổn mặt khớp.

- Lắp bộ khớp thử kiểm tra độ vững và trục chi.

Bước 5: Đặt khớp nhân tạo, cố định vào hệ thống xương.

Bước 6: Cầm máu, làm sạch khớp và đặt dẫn lưu.

Bước 7: Đóng cân và dây chằng bên trong, bên ngoài bánh chè theo giải phẫu.

- Đóng da hai lớp (dưới da và khâu da).

## **VI. THEO DÕI VÀ ĐIỀU TRỊ SAU MỔ**

### **1. Theo dõi**

- Theo dõi tình trạng toàn thân : mạch, huyết áp, nhiệt độ, nhịp thở, tri giác.
- Theo dõi tình trạng thiếu máu : da niêm mạc nhợt.

- Theo dõi tình trạng chi thể : Màu sắc da, vận động, cảm giác đầu chi, mạch đầu chi.
- Hướng dẫn tập phục hồi chức năng sau mổ.
- Kháng sinh đường tiêm dùng 5-7 ngày sau mổ.
- Giảm đau sau mổ đường tiêm hoặc uống.
- Dùng thuốc chống đông sau mổ.

## **2. Tai biến và xử trí**

- Chảy máu vết mổ: Băng chun ép cầm máu, có thể phải mở vết mổ cầm máu nếu cần.
- Nhiễm trùng vết mổ: Tách chỉ vết mổ, thay băng làm sạch vết mổ hàng ngày, dùng thuốc theo kháng sinh đồ.
- Tai biến do xi măng trong mổ: Là tai biến nặng cần phải có sự chuẩn bị về hồi sức trước khi dùng xi măng, dùng các thuốc vận mạch để chống sốc và tụt huyết áp trong mổ.

# **PHẪU THUẬT TẠO HÌNH ĐIỀU TRỊ CỨNG GỐI SAU CHẤN THƯƠNG**

## **I. ĐẠI CƯƠNG**

- Cứng khớp gối là tình trạng hạn chế biên độ vận động khớp, hạn chế hoạt động các cơ và chủ yếu làm mất chức năng gấp gối của người bệnh.
- Nguyên nhân gây cứng gối gồm : chấn thương vùng khớp gối, các phẫu thuật trong khớp gối, phẫu thuật thay khớp gối và nhiễm trùng khớp gối. Cơ chế chính là do xơ dính, co kéo cơ tứ đầu đùi.
- Phương pháp điều trị hiệu quả nhất là phòng ngừa, tập phục hồi chức năng ngay sau chấn thương hoặc phẫu thuật.

## **II. CHỈ ĐỊNH**

- Các người bệnh có biên độ gấp gối < 100 độ.
- Tập phục hồi chức năng thất bại.

## **III. CHỐNG CHỈ ĐỊNH**

- Nhiễm trùng đang tiến triển.
- Cấp máu cho vùng gối và chi dưới kém.

## **IV. CHUẨN BỊ**

### **1. Người thực hiện:**

- Phẫu thuật viên chuyên khoa chấn thương chỉnh hình đã được đào tạo.
- 2 PTV phụ mổ.

### **2. Người bệnh và gia đình:**

- Chuẩn bị tâm lý, cần được giải thích trước mổ về quá trình phẫu thuật, hậu phẫu và tập phục hồi chức năng sau mổ. Chuẩn bị hồ sơ bệnh án đầy đủ thủ tục hành chính và các xét nghiệm cần thiết.
- Chuẩn bị người bệnh trước mổ : nhịn ăn, vệ sinh vùng mổ, kháng sinh dự phòng.

### **3. Phương tiện, trang thiết bị:**

- Bộ dụng cụ mổ phần mềm chi dưới.
- Bộ dụng cụ mổ chấn thương chung.
- Thực hiện tại các cơ sở có chuyên khoa chấn thương chỉnh hình.

### **4. Dự kiến thời gian phẫu thuật: 40phút**

## **V. CÁC BƯỚC TIẾN HÀNH**

**1. Tư thế:** Người bệnh nằm ngửa.

### **2. Vô cảm:**

- Người bệnh được dùng kháng sinh dự phòng.
- Vô cảm người bệnh bằng gây tê tủy sống hoặc gây mê.

### **3. Kỹ thuật:**

Bước 1: Sát khuẩn vùng mổ bằng dung dịch Betadine.

Bước 2: Rạch da từ dưới mấu chuyễn lớn đến cực trên bánh chè, đường mổ tùy thuộc vào vùng sẹo và xơ dính cũ.

Bước 3: Rạch cân căng mạc đùi dọc theo đường mổ.

Bước 4: Tách khối dọc chỗ bám cơ rộng giữa và cơ rộng ngoài.

- Giải phóng gân tứ đầu, xương bánh chè và mặt trước lồi cầu đùi.

Bước 5: Gấp gối và giải phóng chỗ bám của khối cơ rộng giữa và rộng ngoài hoặc tạo hình kéo dài gân cơ thẳng đùi nếu cần.

Bước 6: Cầm máu, đặt dẫn lưu.

Bước 7: Khâu da.

- Nẹp bột với gối gấp 90 độ, tập gấp gối thụ động từ ngày thứ 2 sau mổ.

## **VI. THEO DÕI VÀ XỬ LÝ TAI BIẾN**

### **1. Theo dõi:**

- Theo dõi tình trạng toàn thân: Mạch, huyết áp, nhiệt độ, nhịp thở, tri giác.
- Theo dõi tình trạng thiếu máu: Da niêm mạc nhợt.
- Theo dõi tình trạng chi thể: Màu sắc da, vết thương.
- Hướng dẫn tập phục hồi chức năng sau mổ.

- Kháng sinh đường tiêm dùng 5-7 ngày sau mổ.
- Giảm đau sau mổ đường tiêm hoặc uống.

## **2. Tai biến và xử trí:**

- Chảy máu vết mổ: Băng chun ép cầm máu, có thể phải mở vết mổ cầm máu nếu cần.
- Nhiễm trùng vết mổ: Tách chỉ vết mổ, thay băng làm sạch vết mổ hàng ngày, dùng thuốc theo kháng sinh đồ.
- Cứng gôi sau mổ: Nếu sau 3 tháng tập phục hồi chức năng mà gôi chưa gấp được 90 độ thì cần tập gấp gôi có gây mê hoặc gây tê tùy sống.

# PHẪU THUẬT CHỈNH BÀN CHÂN KHOÈO

## I. ĐẠI CƯƠNG

Bàn chân khoèo bẩm sinh là một phức hợp các biến dạng phức tạp ở vùng cổ chân và bàn chân theo khoảng gian ba chiều gồm: Biến dạng thuổng và vẹo trong của nửa sau bàn chân, biến dạng khép ngửa của nửa trước bàn chân và biến dạng lõm gan chân.

## II. CHỈ ĐỊNH

- Không có chỉ định bó bột
- Bảo tồn thất bại

## III. CHỐNG CHỈ ĐỊNH

- Bàn chân đang nhiễm trùng
- Các bệnh toàn thân không đủ điều kiện phẫu thuật

## IV. CHUẨN BỊ

### 1. Người thực hiện:

- Phẫu thuật viên chấn thương chỉnh hình, người phụ
- 2 PTV phụ mổ.

**2. Người bệnh:** Tâm lý cho người nhà và người bệnh, hồ sơ bệnh án đầy đủ thủ tục hành chính và các xét nghiệm

**3. Phương tiện trang thiết bị:** Bộ dụng cụ phẫu thuật xương thông thường

**4. Dự kiến thời gian phẫu thuật: 60phút**

## V. CÁC BƯỚC TIẾN HÀNH

**1. Vô cảm người bệnh:** Bằng tê tủy sống hoặc gây mê

### 2. Kỹ thuật:

Bước 1: Sát khuẩn vùng mổ bằng Bêtađine hoặc cồn 70°

Bước 2: Can thiệp vào phần mềm: Kéo dài gân Achille, giải phóng bao khớp chày sên và sên gót, kéo dài gân gấp ngón cái, cắt gân gấp các ngón, cắt cân gan chân, chuyển gân

Bước 3: Can thiệp vào phần xương: Nạo xương xốp ở xương sên, đục hình chêm cổ xương sên, đục hình chêm mắt cá ngoài và xương gót, đục hình chêm nền các đốt bàn, đục hình chêm qua khớp gót hộp và sên thuyền, đục xương chữa xoay xương chày

Bước 4: Sau đục xương cố định bằng đinh Kirschner, và bó bột trong vòng 4-6 tuần.

Bước 5: Khâu lại dây chằng bao khớp

Bước 6: Khâu vết mổ

## VI. THEO DÕI VÀ ĐIỀU TRỊ SAU MỔ

- Theo dõi mạch, huyết áp, nhiệt độ, nhịp thở, vận động, cảm giác, màu sắc ngón chân để phát hiện sớm các biến chứng sau mổ
- Hướng dẫn tập phục hồi chức năng sau mổ
- Kháng sinh đường tiêm 5 – 7 ngày

## **VII. TAI BIẾN VÀ XỬ TRÍ**

- Chảy máu sau mổ: Băng ép cầm máu nếu không được phải mở lại cầm máu
- Nhiễm trùng: Tách chỉ vết mổ, thay băng hàng ngày, lấy dịch làm kháng sinh đồ, bù dịch và điện giải cho người bệnh
- Lỏng hoặc hỏng bột: Bỏ lại bột
- Teo cơ cứng khớp: Hướng dẫn tập phục hồi chức năng

# PHẪU THUẬT LẤY XƯƠNG CHẾT NẠO VIÊM

## I. ĐẠI CƯƠNG

Viêm tủy xương là bệnh nhiễm trùng trong xương, nhiễm trùng có thể từ đường máu hoặc có thể do chấn thương lộ xương tiếp xúc với vi khuẩn

Phẫu thuật để loại bỏ tổ chức hoại tử lấy bỏ phần xương chết

## II. CHỈ ĐỊNH

- Viêm xương đường máu
- Viêm xương sau chấn thương thường gặp sau gãy xương hở, sau mổ kết hợp xương

## III. CHỐNG CHỈ ĐỊNH

Người bệnh mắc các bệnh lý về rối loạn đông máu có thể gây chảy máu không cầm

## IV. CHUẨN BỊ

### 1. Người thực hiện:

- Phẫu thuật viên chấn thương chỉnh hình, người phụ
- 2 PTV phụ mổ.

### 2. Người bệnh:

- Được giải thích về tình trạng bệnh tật, lợi ích, rủi ro và các biến chứng có thể xảy ra
- Hồ sơ bệnh án đầy đủ thủ tục hành chính và xét nghiệm

### 3. Phương tiện: Bộ dụng cụ kết hợp xương thông thường

### 4. Dự kiến thời gian phẫu thuật: 40phút

## V. CÁC BƯỚC TIẾN HÀNH

### 1. Vô cảm:

- Gây tê đám rối cánh tay hoặc tủy sống
- Gây mê nội khí quản

### 2. Kỹ thuật:

Bước 1: Sát trùng toàn bộ chi bằng Bêtadin hoặc cồn 70°



Bước 2: Ga rô cầm máu đối với những vị trí có thể được

Bước 3: Lấy bỏ tổ chức hoại tử

Bước 4: Tháo dụng cụ kết hợp xương nếu có

Bước 5:Đục bỏ xương viêm, mở cửa sổ xương, bơm rửa ống tủy, lấy xương chết

Bước 6: Tìm các đường dò để mổ lấy hết đường dò

Bước 7: Nếu xương không vững cố định xương bằng khung cố định ngoài hoặc bột

Bước 8: Dẫn lưu

## **VI. THEO DÕI VÀ XỬ TRÍ TAI BIẾN**

### **1. Theo dõi**

- Theo dõi mạch, huyết áp, nhiệt độ, dẫn lưu, vận động cảm giác chi thể...để phát hiện các biến chứng sau mổ
- Hướng dẫn tập phục hồi chức năng sau mổ

### **2. Tai biến và xử trí**

- Chảy máu: Băng ép cầm máu nếu không được thì mổ lại cầm máu
- Nhiễm trùng: Thay kháng sinh, điều trị theo kháng sinh đồ, bù nước và điện giải cho người bệnh
- Xương không liền: Mổ lại khi hết nhiễm trùng
- Cal lệch: Mổ chỉnh trục khi hết nhiễm trùng



# RÚT ĐINH/THÁO PHƯƠNG TIỆN KẾT HỢP XƯƠNG

## I. ĐẠI CƯƠNG

Tháo phương tiện kết hợp xương là tháo ra các phương tiện cố định diện gãy xương khi tình trạng xương đã liền, hay do tình trạng nhiễm trùng sau phẫu thuật phải lấy bỏ.

## II. CHỈ ĐỊNH

- Các phương tiện kết hợp xương tạm thời( như K- wires hay phương tiện cố định ngoài)
- Các trường hợp phương tiện kết hợp xương có nguy cơ của sự ăn mòn, phản ứng dị ứng, tiêu xương
- Các tiêu chuẩn xuất phát từ phẫu thuật: gãy phương tiện kết hợp xương, nhiễm khuẩn, hoại tử vô khuẩn, tổn thương nội khớp, viêm gân hay đứt gân
- Theo nhu cầu của người bệnh không hài lòng khi có di vật trong người

## III. CHỐNG CHỈ ĐỊNH

- Người bệnh không có nhu cầu phẫu thuật
- Xương chưa liền, cal xương chưa vững chắc

## IV. CHUẨN BỊ

### 1. Người thực hiện:

- Phẫu thuật viên chấn thương chỉnh hình, người phụ
- 2 PTV phụ mổ.

### 2. Người bệnh:

- Được giải thích về tình trạng bệnh tật, lợi ích, rủi ro và các biến chứng có thể xảy ra
- Hồ sơ bệnh án đầy đủ thủ tục hành chính và xét nghiệm

### 3. Phương tiện: Bộ dụng cụ kết hợp xương thông thường

### 4. Dự kiến thời gian phẫu thuật: 40phút

## V. CÁC BƯỚC TIẾN HÀNH

### 1. Vô cảm:

- Gây tê đám rối cánh tay hoặc tùy sống
- Gây mê nội khí quản

### 2. Kỹ thuật:

Bước 1: Sát trùng toàn bộ chi bằng Bêtaadin hoặc cồn 70°

Bước 2: Ga rô cầm máu đối với những vị trí có thể được

Bước 3: Rửa da theo đường mổ cũ

Bước 4: Bộc lộ và tháo phương tiện kết hợp xương

Bước 5: Đục bỏ xương chồi

Bước 6: Dẫn lưu

## **VI. THEO DÕI VÀ XỬ TRÍ TAI BIẾN**

### **1. Theo dõi**

- Theo dõi mạch, huyết áp, nhiệt độ, dẫn lưu, vận động cảm giác chi thể... để phát hiện các biến chứng sau mổ
- Hướng dẫn tập phục hồi chức năng sau mổ

### **2. Tai biến và xử trí**

- Chảy máu: Băng ép cầm máu nếu không được thì mổ lại cầm máu
- Nhiễm trùng: Thay kháng sinh, điều trị theo kháng sinh đồ, bù nước và điện giải cho người bệnh
- Xương gãy lại: Mổ kết hợp xương

# **PHẪU THUẬT ĐẶT LẠI KHỚP, GẮM KIM TRONG GÃY TRẬT CỔ XƯƠNG CẢNH TAY (CHƯA BAO GỒM KIM CỐ ĐỊNH)**

## **I. ĐẠI CƯƠNG**

Khớp vai là khớp dễ trật nhất trong cơ thể thường gặp ở người trẻ

Gãy cổ xương cánh tay chiếm khoảng 80% là điều trị bảo tồn, nếu kèm theo trật khớp vai thì chủ yếu điều trị phẫu thuật

Nguyên nhân và cơ chế thường thấy nhất do ngã chống tay hoặc chống khuỷu trong tư thế tay dẹt, đưa ra sau và xoay ngoài

## **II. CHỐNG CHỈ ĐỊNH**

- Người già, có bệnh mạn tính kèm theo
- Điều trị bảo tồn cho kết quả tốt

## **III. CHUẨN BỊ**

### **1. Người thực hiện:**

- Phẫu thuật viên chấn thương chỉnh hình, người phụ
- 2 PTV phụ mổ.

### **2. Người bệnh:**

- Được giải thích về tình trạng bệnh tật, lợi ích, rủi ro và các biến chứng có thể xảy ra
- Hồ sơ bệnh án đầy đủ thủ tục hành chính và xét nghiệm

**3. Phương tiện:** Bộ dụng cụ kết hợp xương chi trên thông thường

**4. Dự kiến thời gian phẫu thuật: 40phút**

## **IV. CÁC BƯỚC TIẾN HÀNH**

### **1. Tư thế:**

Người bệnh nằm ngửa, tay dẹt và đặt trên bàn con

Kê gối dưới vai bên phẫu thuật

### **2. Vô cảm:**

- Gây tê đám rối cánh tay
- Gây mê nội khí quản

### **3. Kỹ thuật:**

Bước 1: Sát trùng toàn bộ chi bằng Bêtaadin hoặc cồn 70°

Bước 2: Rửa da theo đường delta ngực kéo xuống dưới theo bờ ngoài cơ nhị đầu

Bước 3: Phẫu tích vào ổ gãy và khớp vai

Bước 4: Đặt lại xương găm kim cố định

Bước 5: Đặt lại khớp vai

Bước 6: Khâu phục hồi bao khớp và phần mềm theo giải phẫu

## **V. THEO DÕI VÀ XỬ TRÍ TAI BIẾN**

### **1. Theo dõi**

- Theo dõi mạch, huyết áp, nhiệt độ, dẫn lưu, vận động cảm giác chi thể... để phát hiện các biến chứng sau mổ
- Hướng dẫn tập phục hồi chức năng sau mổ

### **2. Tai biến và xử trí**

- Chảy máu: Băng ép cầm máu nếu không được thì mổ lại cầm máu
- Nhiễm trùng: Thay kháng sinh, điều trị theo kháng sinh đồ, bù nước và điện giải cho người bệnh
- Trật khớp: Mổ đặt lại khớp
- Khớp giả: Mổ ghép xương ổ gãy
- Hoại tử chỏm: Thay khớp