

BỘ Y TẾ

CỘNG HÒA XÃ HỘI CHỦ NGHĨA VIỆT NAM
Độc lập - Tự do - Hạnh phúc

Số: 4420/QĐ-BYT

Hà Nội, ngày 17 tháng 8 năm 2016

QUYẾT ĐỊNH

**Về việc ban hành tài liệu Hướng dẫn quy trình kỹ thuật Ngoại khoa
Chuyên khoa Phẫu thuật Gan Mật**

BỘ TRƯỞNG BỘ Y TẾ

Căn cứ Luật khám bệnh, chữa bệnh năm 2009;

Căn cứ Nghị định số 63/2012/NĐ-CP ngày 31/8/2012 của Chính Phủ quy định chức năng, nhiệm vụ, quyền hạn và cơ cấu tổ chức của Bộ Y tế;

Xét Biên bản họp của Hội đồng nghiệm thu Hướng dẫn Quy trình kỹ thuật Ngoại khoa của Bộ Y tế;

Theo đề nghị của Cục trưởng Cục Quản lý Khám, chữa bệnh,

QUYẾT ĐỊNH:

Điều 1. Ban hành kèm theo Quyết định này tài liệu “Hướng dẫn quy trình kỹ thuật Ngoại khoa, chuyên khoa Phẫu thuật Gan Mật”, gồm 25 quy trình kỹ thuật.

Điều 2. Tài liệu “Hướng dẫn quy trình kỹ thuật Ngoại khoa, chuyên khoa Phẫu thuật Gan Mật” ban hành kèm theo Quyết định này được áp dụng tại các cơ sở khám bệnh, chữa bệnh.

Căn cứ vào tài liệu hướng dẫn này và điều kiện cụ thể của đơn vị, Giám đốc cơ sở khám bệnh, chữa bệnh xây dựng và ban hành tài liệu Hướng dẫn quy trình kỹ thuật Ngoại khoa, chuyên khoa Phẫu thuật Gan Mật phù hợp để thực hiện tại đơn vị.

Điều 3. Quyết định này có hiệu lực kể từ ngày ký ban hành.

Điều 4. Các ông, bà: Chánh Văn phòng Bộ, Cục trưởng Cục Quản lý Khám, chữa bệnh, Chánh Thanh tra Bộ, Cục trưởng và Vụ trưởng các Cục, Vụ thuộc Bộ Y tế, Giám đốc các bệnh viện, viện có giường bệnh trực thuộc Bộ Y tế, Giám đốc Sở Y tế các tỉnh, thành phố trực thuộc trung ương, Thủ trưởng Y tế các Bộ, Ngành và Thủ trưởng các đơn vị có liên quan chịu trách nhiệm thi hành Quyết định này./.

Nơi nhận:

- Như Điều 4;
- Bộ trưởng Bộ Y tế (để b/c);
- Các Thứ trưởng BHYT;
- Bảo hiểm Xã hội Việt Nam (để phối hợp);
- Công thông tin điện tử BHYT;
- Website Cục KCB;
- Lưu VT, KCB.

KT. BỘ TRƯỞNG
THỨ TRƯỞNG



Nguyễn Việt Tiên

BỘ Y TẾ

CỘNG HÒA XÃ HỘI CHỦ NGHĨA VIỆT NAM
Độc lập - Tự do - Hạnh Phúc

DANH SÁCH 25 HƯỚNG DẪN QUY TRÌNH KỸ THUẬT NGOẠI KHOA
CHUYÊN KHOA PHẪU THUẬT GAN MẬT

(Ban hành kèm theo Quyết định số ~~4420~~ 4420/QĐ-BYT ngày 17 tháng 8 năm 2016
của Bộ trưởng Bộ Y tế)

TT	TÊN QUY TRÌNH KỸ THUẬT
1.	Thăm dò, sinh thiết gan
2.	Cắt gan trái
3.	Cắt gan phải
4.	Cắt gan phân thùy sau
5.	Cắt gan phân thùy trước
6.	Cắt hạ phân thùy 1
7.	Cắt hạ phân thùy 2
8.	Cắt hạ phân thùy 3
9.	Cắt hạ phân thùy 4
10.	Cắt hạ phân thùy 5
11.	Cắt hạ phân thùy 6
12.	Cắt hạ phân thùy 7
13.	Cắt hạ phân thùy 8
14.	Cắt hạ phân thùy 9
15.	Cắt gan phải mở rộng
16.	Cắt gan trái mở rộng
17.	Cắt gan trung tâm
18.	Các loại phẫu thuật phân lưu cửa chủ
19.	Thắt động mạch gan
20.	Lấy bỏ u gan
21.	Lấy máu tụ bao gan
22.	Cắt chôm nang gan
23.	Dẫn lưu áp xe gan
24.	Dẫn lưu áp xe tồn dư sau mổ gan
25.	Cắt thùy gan trái

KT. BỘ TRƯỞNG
THỨ TRƯỞNG


Nguyễn Việt Tiến

THĂM DÒ, SINH THIẾT GAN

I. ĐẠI CƯƠNG

Sinh thiết các khối u gan phục vụ mục đích chẩn đoán về mặt mô bệnh học. Hiện nay với sự phát triển của sinh thiết dưới hướng dẫn điện quang (siêu âm, chụp CLVT) chỉ định mổ thăm dò sinh thiết rất hạn chế, thường chỉ trong trường hợp có chỉ định cắt u mà trong mổ không cắt được hoặc u đã di căn.

II. CHỈ ĐỊNH

- Các khối u gan chưa rõ bản chất, không có khả năng cắt bỏ.

III. CHỐNG CHỈ ĐỊNH

- Người bệnh có rối loạn đông máu, nhiễm trùng toàn thân nặng,
- Có chống chỉ định gây mê toàn thân: bệnh lý tim mạch, hô hấp nặng.

IV. CHUẨN BỊ

1. Người thực hiện: phẫu thuật viên chuyên khoa ngoại chung, tiêu hoá hoặc gan mật.

2. Người bệnh:

- Vệ sinh sạch sẽ, ăn nhẹ đến 18h ngày hôm trước.
- Được giải thích về quy trình, nguy cơ tai biến của phẫu thuật.
- Thụt tháo sạch đại tràng.
- Sáng ngày mổ: nhịn ăn, sát khuẩn vùng bụng.
- Tại thời điểm rạch da: kháng sinh dự phòng.

3. Phương tiện:

- Dụng cụ phẫu thuật tiêu hoá thông thường.
- Chỉ khâu mạch máu Prolene 4/0, 5/0; chỉ Vicryl 2/0, 3/0.
- Dao điện, máy hút.
- Hệ thống van kéo tự động (nếu có).

4. Dự kiến thời gian phẫu thuật: 60 - 90 phút

V. CÁC BƯỚC TIẾN HÀNH

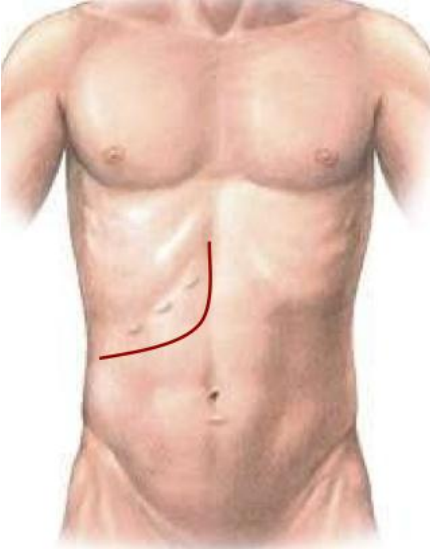
1. Tư thế:

- Người bệnh nằm ngửa, có thể kê tấm đệm dưới lưng ngang vị trí mũi ức. Tay phải dạng, tay trái khép.
- Phẫu thuật viên đứng bên phải người bệnh, bác sĩ phụ 1 đứng bên trái, phụ 2 (nếu có) đứng trên bác sĩ phụ 1.

2. Vô cảm: Gây mê nội khí quản, có giãn cơ.

3. Kỹ thuật:

Bước 1: Rạch da theo đường trắng giữa, hoặc đường Kehr, đường chữ J, đường Mercedes tùy vị trí của u.



Hình 1: Đường mổ chữ J



Hình 2: Đường mổ Mercedes

Bước 2: Cắt dây chằng tròn, bộc lộ, thăm dò chung ổ bụng: đánh giá dịch ổ bụng (số lượng, màu sắc) nếu có; đánh giá số lượng kích thước u, nhân di căn ở phúc mạc, các tạng khác trong ổ bụng. Có thể lấy dịch ổ bụng quay ly tâm tìm tế bào ác tính.

Bước 3: giải phòng và di động gan: cắt dây chằng liềm, dây chằng tam giác, dây chằng vành phải và trái. Đánh giá lại khả năng cắt bỏ u trong mổ.

Bước 4: sinh thiết u: có thể lấy 1-3 mảnh sinh thiết ở các vị trí u khác nhau, kích thước mảnh sinh thiết từ 0,5-1cm.

- Đối với các khối u trên bề mặt gan, việc sinh thiết thường dễ dàng. Nên sinh thiết bằng dao mổ thường và kéo để chuyên khoa giải phẫu bệnh để đánh giá bệnh phẩm, sau cầm máu diện cắt sinh thiết bằng dao điện hoặc chỉ khâu.

- Với các khối u ở sâu thì cần kết hợp siêu âm trong mổ để chọn đường rạch qua nhu mô gan gần nhất, tránh các mạch máu lớn và sinh thiết u.

Bước 5: cầm máu kỹ, đặt 1 dẫn lưu dưới gan và đóng bụng theo các lớp giải phẫu.

VI. THEO DÕI VÀ NGUYÊN TẮC XỬ TRÍ TAI BIẾN, BIẾN CHỨNG

1. Theo dõi:

- Trong 24h đầu: người bệnh thở oxy, theo dõi sát mạch, huyết áp, nhiệt độ, nước tiểu, dẫn lưu.

- Làm xét nghiệm công thức máu, đông máu cơ bản, sinh hoá: chức năng gan thận, điện giải ngày thứ 1 sau mổ.

- Vào ngày thứ 3 sau mổ có thể cho ăn trở lại, thức ăn từ lỏng đến đặc dần, số lượng tăng dần.

2. Xử trí biến chứng:

- Chảy máu:

. Truyền máu, hồi sức tích cực.

. Can thiệp nút mạch dưới điện quang hoặc mổ lại cầm máu.

- Áp xe, ổ dịch tồn dư:

. Điều trị kháng sinh liều cao

. Dẫn lưu dưới hướng dẫn siêu âm.

CẮT GAN TRÁI

I. ĐẠI CƯƠNG

Theo phân chia giải phẫu thì gan trái bao gồm hạ phân thùy 2, 3, 4 và thùy Spiegel hay còn gọi là hạ phân thùy 1. Tuy nhiên, thuật ngữ cắt gan trái dùng để chỉ việc cắt bỏ 3 hạ phân thùy 2, 3, 4. Đây là phẫu thuật cắt gan lớn và có tỉ lệ biến chứng cao đặc biệt là biến chứng tổn thương đường mật do những bất thường giải phẫu ống phân thùy sau đổ vào ống gan trái.

II. CHỈ ĐỊNH

1. Các tiêu chuẩn liên quan đến thương tổn gan:

- U gan đơn độc hoặc nhiều u nhưng khu trú tại gan trái
- Kích thước: không hạn chế.
- Chưa xâm lấn các mạch máu lớn như tĩnh mạch chủ, thân tĩnh mạch cửa.
- Chưa có biểu hiện di căn xa: cơ hoành, phổi, não.
- Sỏi gan trái có hẹp đường mật

2. Các tiêu chuẩn liên quan đến phần gan còn lại;

- Nhu mô gan còn lại lành hoặc xơ nhẹ.
- Chức năng gan tốt: Child A, bilirubin trong giới hạn bình thường ở những người bệnh không tắc mật.
- Thể tích gan còn lại đủ: >1% trọng lượng cơ thể (thường được đảm bảo).

III. CHỐNG CHỈ ĐỊNH

- U gan lan toả cả 2 thùy.
- Đã có di căn xa: phúc mạc, xương, não...
- Chức năng gan: Child B, C.
- Có biểu hiện tăng áp lực tĩnh mạch cửa: giãn tĩnh mạch thực quản, lách to, số lượng tiểu cầu < 100.000/ml.
- Bệnh lý nội khoa nặng: bệnh tim mạch, hô hấp, rối loạn đông máu...

IV. CHUẨN BỊ

1. Người thực hiện:

- Là phẫu thuật viên chuyên khoa tiêu hoá, gan mật.
- Có kinh nghiệm phẫu thuật gan mật > 5 năm.
- Có kinh nghiệm cắt gan nhỏ: thùy gan trái, hpt 5-6...

2. Người bệnh:

- Người bệnh phải được làm đầy đủ xét nghiệm đánh giá tình trạng bệnh, giai đoạn bệnh, đánh giá toàn thân (tim mạch, hô hấp, đông máu).

- Người bệnh phải được chụp cắt lớp vi tính đa dãy đo V gan còn lại. Tính tỷ lệ V gan còn lại/ P cơ thể, nếu tỷ lệ $\geq 1\%$ cho phép cắt gan trái. Đa phần, do thể tích gan phải còn lại chiếm 50-75% thể tích gan toàn bộ nên thể tích gan còn lại đảm bảo.

- Trường hợp có viêm gan virus B phải được định lượng HBV-DNA và tốt nhất phải được điều trị trước mổ.

- Ngày trước mổ phải được vệ sinh thân thể, cạo lông bộ phận sinh dục, thụt tháo sạch, trong trường hợp cắt gan lớn phải được tẩy ruột bằng Fortrans (3 gói pha 3000ml uống trong 3h).

- Người bệnh cần được giải thích đầy đủ về bệnh lý, về quy trình phẫu thuật, các tai biến rủi ro có thể xảy ra trong và sau phẫu thuật.

3. Phương tiện:

- Khung van xích kéo thành bụng.

- Bộ dụng cụ đại phẫu tiêu hoá (có các clamp mạch máu).

- Bộ dụng cụ mạch máu: clamp mạch máu các loại, dụng cụ khâu nối mạch máu

4.0, 5.0...

- Chỉ tiêu 3.0, 4.0, chỉ không tiêu 4.0, 5.0...

- Dụng cụ cắt gan: pince hoặc dao siêu âm (harmonic scaplel) hoặc dao CUSA, dao điện lưỡng cực...

4. Dự kiến thời gian phẫu thuật: 120 phút

V. CÁC BƯỚC TIẾN HÀNH

1. Tư thế:

- Người bệnh nằm ngửa, 2 tay dạng vuông góc với người.

- Phẫu thuật viên đứng bên phải người bệnh, người phụ 1 và 2 đứng bên trái, dụng cụ viên đứng cùng bên phẫu thuật viên.

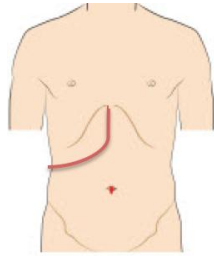
2. Vô cảm:

- Gây mê nội khí quản, đặt sonde dạ dày, đặt sonde tiểu, vein ngoại vi và trung ương. Thường kê một gối nhỏ ở mũi ức để bộc lộ rõ đường mổ, sát trùng toàn bộ ổ bụng từ dưới núm vú đến xương mu.

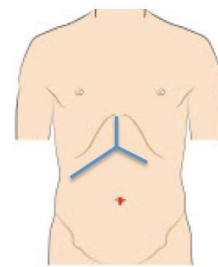
3. Kỹ thuật:

BƯỚC 1 - mở bụng: tùy theo kích thước thương tổn mà có thể lựa chọn các đường mổ như: Đường trắng giữa trên dưới rốn, đường dưới sườn mở rộng lên mũi ức

(đường Mercedes) hoặc đường chữ J bên phải.



Hình 1: Đường mổ chữ J



Hình 2: Đường mổ Mercedes

BUỚC 2: Đánh giá thương tổn đại thể khối u (kích thước, vị trí, bản chất tổ chức u), hạch cuống gan, số lượng u. Đánh giá tình trạng nhu mô gan (xơ, fibrose, nhiễm mỡ...). Thăm khám, đánh giá các bộ phận khác như: dạ dày, ruột non, đại tràng, lách ... Sinh thiết tức thì các tổn thương ngoài gan như hạch cuống gan, nhân phúc mạc nếu nghi ngờ.

BUỚC 3: Giải phóng gan: dây chằng tròn, dây chằng liềm, dây chằng tam giác trái, dây chằng vành trái.

BUỚC 4: Kiểm soát cuống trái: Cắt túi mật, luồn sonde nhựa số 6 hoặc catheter qua ống cổ túi mật vào ống mật chủ, khâu buộc cố định sonde. Phẫu tích kiểm soát mạch máu vào gan trái (động mạch gan và tĩnh mạch cửa trái) bằng một trong hai cách: phẫu tích từng thành phần hoặc phẫu tích tách màng rốn gan phần cuống gan trái, kiểm soát en-bloc cuống gan trái cả ba thành phần (tĩnh mạch cửa, động mạch gan và đường mật gan trái). Các mạch này được cặp liên tục trong quá trình cắt gan trái.

BUỚC 5: Cắt gan theo phương pháp Tôn Thất Tùng

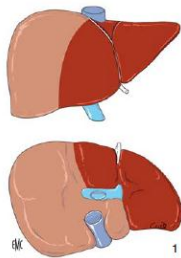
- Cặp kiểm soát chọn lọc động mạch gan và tĩnh mạch cửa trái theo một trong hai phương pháp trên sẽ thấy đường ranh giới giữa phần gan thiếu máu và không thiếu máu chính là đường cắt gan.. Mặt trên gan đường cắt theo rãnh giữa (thường từ bờ trái tĩnh mạch chủ dưới đến điểm giữa giường túi mật). Ở mặt dưới gan đường cắt cũng xuất phát ở giữa giường túi mật đi về phía bờ phải đáy dây chằng tròn. Dùng dao điện rạch mở vào bao glisson, đánh dấu đường cắt gan trái.

- Cắt nhu mô gan bằng pincer, bằng dao siêu âm hoặc CUSA. Trong quá trình cắt nhu mô gan có thể cặp cuống gan toàn bộ, thời gian cặp mỗi lần không quá 15', giữa các lần cặp nghỉ 5' hoặc không (bản thân cuống trái đã được cặp chọn lọc). Phẫu tích và buộc toàn bộ các nhánh mạch ở diện cắt gan có thể dùng dao lưỡng cực, clip mạch máu hoặc dao siêu âm để cầm máu các nhánh nhỏ.

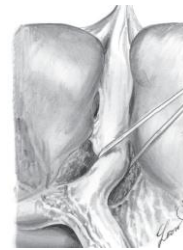- Nhu mô gan được cắt và cuống gan trái được bộc lộ rõ, cắt cuống trái gần sát bờ phải đáy dây chằng tròn và khâu buộc bằng chỉ vicryl 3.0 mũi vắt hoặc kiểu số 8. Tĩnh mạch gan trái, các nhánh bên lớn của tĩnh mạch gan giữa được khâu với chỉ prolene 4.0-5.0 vắt.

-Kiểm tra cầm máu diện cắt gan: sau khi cắt gan xong cần kiểm tra cẩn thận và khâu cầm máu các mũi chữ X, U những điểm chảy máu, hoặc đốt điện dao lưỡng cực. Trường hợp rối loạn đông máu, không cầm được máu phải chèn gạc ở diện cắt gan hoặc khâu ép toàn bộ diện cắt gan.

- Kiểm soát rò mật: Sau khi cắt gansẽ bơm nước muối sinh lý qua ống dẫn lưu đặt trong đường mật để xem có rò mật tại diện cắt gan. Nếu phát hiện điểm rò mật sẽ phải khâu kín, có thể rút sonde hoặc lưu sonde và rút sau mổ 3 tuần.



Hình 3: Ranh giới và đường cắt gan trái



Hình 4: Cuống gan trái và điểm phẫu tích

BƯỚC 6: Đặt 2 dẫn lưu tại diện cắt, đóng bụng theo lớp giải phẫu.

VI. THEO DÕI VÀ NGUYÊN TẮC XỬ TRÍ TAI BIẾN, BIẾN CHỨNG

Khi người bệnh rút được ống nội khí quản thì được chuyển về bệnh phòng, thở Oxy trong vòng 48 – 72h sau mổ, nuôi dưỡng bằng đường tĩnh mạch hoàn toàn cho đến khi người bệnh trung tiện, các xét nghiệm sinh hóa máu, đông máu, công thức máu được thực hiện vào ngày 1, 3, 5, 7 sau mổ. Các biến chứng sau mổ gồm các biến chứng sau:

- Suy gan sau mổ: theo tiêu chuẩn Belghiti 2005 “50-50”: bilirubin $>50\mu\text{mo/l}$; tỷ lệ prothrombin $< 50\%$ vào ngày thứ 5 sau mổ. Điều trị nội khoa: chống nhiễm trùng, đảm bảo chức năng thận, bồi phụ Albumin, thuốc hỗ trợ chức năng gan, thuốc lợi mật. Trường hợp không có kết quả phải tiến hành lọc huyết tương.

- Chảy máu trong ổ bụng: chảy máu qua dẫn lưu, hematocrite giảm, mạch nhanh và huyết áp giảm phải truyền máu và can thiệp mổ lại cầm máu.

- Rò mật: khi dịch mật qua dẫn lưu $> 50\text{ml/ngày}$ trong 3 ngày. Theo dõi và điều trị nội khoa, giữ lại dẫn lưu ổ bụng thời gian dài và luôn mở dẫn lưu mật để giảm áp.

- Tràn dịch ổ bụng: > 500ml/ngày trong > 3 ngày. Điều trị nội khoa bằng bù Albumin, thuốc lợi tiểu...

- Biến chứng khác: nhiễm trùng vết mổ, viêm phổi, nhiễm khuẩn tiết niệu...được điều trị nội khoa với thuốc kháng sinh.

CẮT GAN PHẢI

I. ĐẠI CƯƠNG

Cắt gan là phẫu thuật cắt bỏ một phần gan bệnh lý, là biện pháp điều trị hiệu quả nhất đối với một số bệnh lý gan, đặc biệt là các bệnh lý ung thư gan nguyên phát. Cắt gan phải là phẫu thuật cắt gan lớn, bao gồm các hạ phân thùy 5-6-7-8, thường kèm theo cắt túi mật. Cắt gan phải là phẫu thuật thường gặp trong chuyên khoa Gan mật, tuy nhiên lại là phẫu thuật có tỷ lệ biến chứng khá cao, đặc biệt là suy gan sau mổ.

II. CHỈ ĐỊNH

1. Các tiêu chuẩn liên quan đến thương tổn gan:

- U gan đơn độc hoặc nhiều u nhưng khu trú tại gan phải
- Kích thước: không hạn chế.
- Chưa xâm lấn các mạch máu lớn như tĩnh mạch chủ, thân tĩnh mạch cửa.
- Chưa có biểu hiện di căn xa: cơ hoành, phổi, não.
- Sỏi đường mật trong gan có biến chứng hẹp đường mật, nhiễm trùng, chảy máu

2. Các tiêu chuẩn liên quan đến phần gan còn lại:

- Nhu mô gan còn lại lành hoặc xơ nhẹ, thoái hóa mỡ dưới 10%.
- Chức năng gan tốt: Child A
- Thể tích gan còn lại đủ: >1% trọng lượng cơ thể.
- Không mắc các bệnh lý: tim mạch, hô hấp, đái đường không ổn định, rối loạn đông máu...

III. CHỐNG CHỈ ĐỊNH

- U gan lan toả cả 2 thùy.
- Đã có di căn xa: phúc mạc, xương, não...
- Chức năng gan: Child B, C.
- Có biểu hiện tăng áp lực tĩnh mạch cửa: giãn tĩnh mạch thực quản, lách to, số lượng tiểu cầu < 100.000/ml.
- Bệnh lý nội khoa nặng: bệnh tim mạch, hô hấp, rối loạn đông máu...

IV. CHUẨN BỊ

1. Người thực hiện:

- Là phẫu thuật viên chuyên khoa tiêu hoá, gan mật.
- Có kinh nghiệm phẫu thuật gan mật > 5 năm.
- Có kinh nghiệm cắt gan nhỏ: thùy gan trái, hpt 5-6...

2. Người bệnh:

- Người bệnh phải được làm đầy đủ xét nghiệm đánh giá tình trạng bệnh, giai đoạn bệnh, đánh giá toàn thân (tim mạch, hô hấp, đông máu).

- Người bệnh phải được chụp cắt lớp vi tính đa dãy đo V gan còn lại. Tính tỷ lệ V gan còn lại/ P cơ thể, nếu tỷ lệ $\geq 1\%$ cho phép cắt gan phải, nếu tỷ lệ $< 1\%$ phải xét nút tĩnh mạch cửa phải để phì đại gan trái.

- Trường hợp có viêm gan virus B phải được định lượng HBV-DNA và phải được điều trị trước mổ.

- Ngày trước mổ phải được vệ sinh thân thể, cạo lông bộ phận sinh dục, thụt tháo sạch, trong trường hợp cắt gan lớn phải được tẩy ruột bằng Fortrans (3 gói pha 3000ml uống trong 3h).

- Người bệnh cần được giải thích đầy đủ về bệnh lý, về quy trình phẫu thuật, các tai biến rủi ro có thể xảy ra trong và sau phẫu thuật.

3. Phương tiện:

- Khung van xích nâng thành bụng.

- Bộ dụng cụ đại phẫu tiêu hoá.

- Bộ dụng cụ mạch máu: clamp mạch máu các loại, dụng cụ khâu nối mạch máu 4.0, 5.0...

- Chỉ tiêu 3.0, 4.0, chỉ không tiêu 4.0, 5.0...

- Dao mổ cắt gan: dao siêu âm (harmonic scaplel), dao CUSA, dao điện lưỡng cực...

4. Dự kiến thời gian phẫu thuật: 180 - 300 phút

V. CÁC BƯỚC TIẾN HÀNH

1. Tư thế:

- Người bệnh nằm ngửa, 2 tay dạng vuông góc với người.

- Phẫu thuật viên đứng bên phải người bệnh, người phụ 1 và 2 đứng bên trái, dụng cụ viên đứng cùng bên phẫu thuật viên.

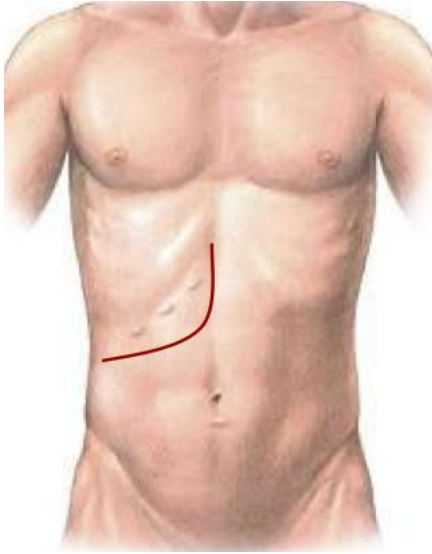
2. Vô cảm:

- Gây mê nội khí quản, đặt sonde dạ dày, đặt sonde tiêu, vein ngoại vi và trung ương. Thường kê một gối nhỏ ở mũi ức để bộc lộ rõ đường mổ, sát trùng toàn bộ ổ bụng từ dưới núm vú đến xương mu.

3. Kỹ thuật:

Bước 1 - mở bụng: tùy theo thương tổn, chủ yếu mở đường dưới sườn mở rộng

lên mũi ức hoặc đường chữ J.



Hình 1: Đường mổ chữ J



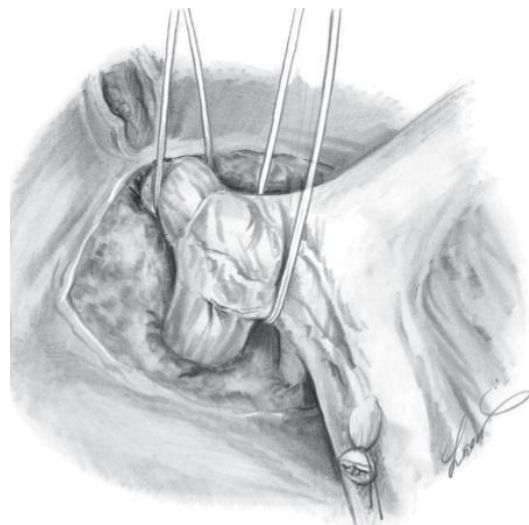
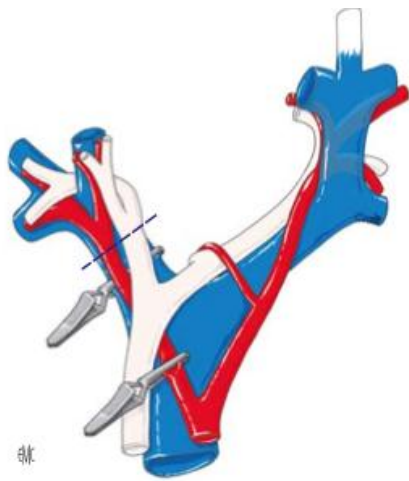
Hình 2: Đường mổ Mercedes

Bước 2: Đánh giá thương tổn đại thể ổ bụng, hạch cuống gan, tổ chức u gan. Sinh thiết tức thì tổn thương gan và phần nhu mô gan lành để xác định bản chất tổn thương và mức độ xơ gan.

Bước 3: Giải phóng gan: dây chằng tròn, dây chằng liềm, dây chằng tam giác, dây chằng vành, dây chằng gan tá tràng. Giải phóng toàn bộ gan ra khỏi mặt trước tĩnh mạch chủ dưới, thắt các nhánh tĩnh mạch gan phụ.

Bước 4: Phẫu tích kiểm soát các thành phần cuống gan: động mạch gan, tĩnh mạch cửa. Cắt túi mật, luồn sonde nhựa qua ống cổ túi mật vào ống mật chủ, cố định.

Bước 5: Cắt gan theo phương pháp Tôn Thất Tùng



Hình 3: Phẫu tích kiểm soát từng thành phần cuống gan phải hoặc toàn bộ cuống gan phải

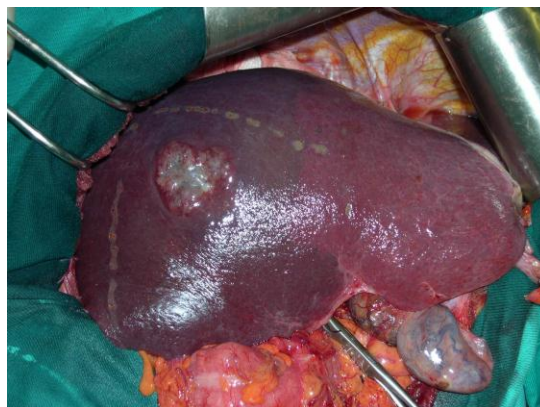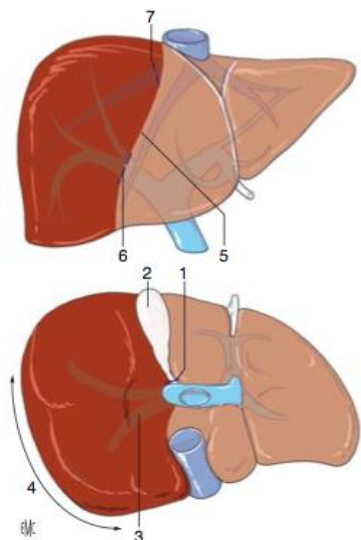
- Cặp chọn lọc động mạch gan phải và tĩnh mạch cửa phải, thấy phần gan thiếu máu chính là đường cắt gan. Mặt trên gan đường cắt theo rãnh giữa lệch sang bên phải của tĩnh mạch gan giữa. Xuất phát từ bờ dưới gan tại điểm chính giữa giường túi mật (phải giải phóng túi mật trước khi cắt gan phải), đường rạch đi chéo lên trên và vào trong tận cùng ở bờ bên phải của tĩnh mạch chủ dưới 1cm. Ở mặt dưới gan đường cắt xuất phát cũng ở giữa giường túi mật, đi qua rãnh cuống và củ đuôi rồi tiến đến sát phía trước bên của tĩnh mạch chủ dưới. Ở mặt sau gan: đường cắt đi song song với bờ trước bên phải của tĩnh mạch chủ dưới và luôn cách tĩnh mạch chủ dưới (đoạn sau gan) 1cm.

- Cắt nhu mô gan bằng pincer, bằng dao siêu âm hoặc CUSA. Trong quá trình cắt nhu mô gan có thể cặp cuống gan toàn bộ, thời gian cặp mỗi lần không quá 15', giữa các lần cặp nghỉ 5'. Phẫu tích và buộc toàn bộ các nhánh mạch ở diện cắt gan có thể dùng dao lưỡng cực hoặc dao siêu âm để cầm máu các nhánh nhỏ.

- Các cuống mạch lớn như cuống gan phải, tĩnh mạch gan phải, nhánh tĩnh mạch gan giữa phải được khâu bằng chỉ Prolene 5.0 vát 02 lớp.

- Cầm máu diện cắt gan: sau khi cắt gan thường nâng huyết áp lên để phát hiện những điểm chảy máu, khâu cầm máu bằng các mũi chữ X với chỉ không tiêu số nhỏ (prolene 4.0, 5.0). Trường hợp rối loạn đông máu, không cầm được máu phải chèn gạc ở diện cắt gan hoặc khâu ép toàn bộ diện cắt gan.

- Kiểm soát rò mật: đối với phẫu thuật cắt gan lớn sau khi cắt túi mật thường luôn ống sonde số nhỏ (6Fr) qua ống cổ túi mật vào ống mật chủ. Sau khi cắt gan sẽ bơm qua ống dẫn lưu đặt trong đường mật để xem có rò mật tại diện cắt gan. Có thể rút sonde hoặc lưu sonde trong 7-10 ngày.



Hình 4: Ranh giới đường cắt gan phải

Bước 6: Lau ổ bụng, đặt dẫn lưu: đặt 02 dẫn lưu tại diện cắt, đóng bụng.

VI. THEO DÕI VÀ XỬ TRÍ TẠI BIẾN:

Khi người bệnh rút được ống nội khí quản thì được chuyển về bệnh phòng, thở Oxy > 48h, nuôi dưỡng bằng đường tĩnh mạch > 72h, các xét nghiệm sinh hóa máu, đông máu, công thức máu được thực hiện vào ngày 1, 3, 5, 7 sau mổ. Các biến chứng sau mổ gồm các biến chứng sau:

- Suy gan sau mổ: theo tiêu chuẩn Belghiti 2005 “50-50”: bilirubin > 50 μ mo/l; tỷ lệ prothrombin < 50% vào ngày thứ 5 sau mổ. Điều trị nội khoa: chống nhiễm trùng, đảm bảo chức năng thận, bồi phụ Albumin, thuốc hỗ trợ chức năng gan, thuốc lợi mật. Trường hợp không có kết quả phải tiến hành lọc huyết tương.

- Chảy máu trong ổ bụng: chảy máu qua dẫn lưu, hematocrite giảm, phải truyền máu hoặc can thiệp mổ lại cầm máu.

- Rò mật: khi dịch mật qua dẫn lưu > 50ml/ngày trong 3 ngày. Theo dõi và điều trị nội khoa, giữ lại dẫn lưu ổ bụng thời gian dài và luôn mở dẫn lưu mật để giảm áp đường mật.

- Chảy dịch ổ bụng: > 500ml/ngày trong > 3 ngày. Điều trị nội khoa bằng bù Albumin, thuốc lợi tiểu...

- Biến chứng khác: nhiễm trùng vết mổ, viêm phổi, nhiễm khuẩn tiết niệu...

CẮT GAN PHÂN THUYẾT SAU

I. ĐẠI CƯƠNG

Cắt gan là phẫu thuật cắt bỏ một phần gan bệnh lý, là biện pháp điều trị hiệu quả nhất đối với một số bệnh lý gan, đặc biệt là các bệnh lý ung thư gan nguyên phát. Cắt gan phân thùy sau là phẫu thuật cắt gan bao gồm các hạ phân thùy 6 và 7, thường kèm theo cắt túi mật. Cắt gan phân thùy sau là phẫu thuật thường gặp trong chuyên khoa Gan mật, có nhiều tỷ lệ biến chứng

II. CHỈ ĐỊNH

1. Các tiêu chuẩn liên quan đến thương tổn gan:

- U gan đơn độc hoặc nhiều u nhưng khu trú tại phân thùy sau
- Kích thước: không hạn chế.
- Chưa xâm lấn các mạch máu lớn như tĩnh mạch chủ
- Chưa có biểu hiện di căn xa: cơ hoành, phổi, não.

2. Các tiêu chuẩn liên quan đến phần gan còn lại:

- Nhu mô gan còn lại lành hoặc xơ nhẹ.
- Chức năng gan tốt: Child A, Child B 7đ
- Thể tích gan còn lại đủ: >1% trọng lượng cơ thể.
- Không mắc các bệnh lý: tim mạch, hô hấp, đái đường không ổn định, rối loạn đông máu...

III. CHỐNG CHỈ ĐỊNH

- U gan lan toả cả 2 thùy.
- Đã có di căn xa: phúc mạc, xương, não...
- Chức năng gan: Child B, C.
- Có biểu hiện tăng áp lực tĩnh mạch cửa: giãn tĩnh mạch thực quản, lách to, số lượng tiểu cầu < 100.000/ml.
- Bệnh lý nội khoa nặng: bệnh tim mạch, hô hấp, rối loạn đông máu...

IV. CHUẨN BỊ

1. Người thực hiện:

- Là phẫu thuật viên chuyên khoa tiêu hoá, gan mật.
- Có kinh nghiệm phẫu thuật gan mật > 5 năm.
- Có kinh nghiệm cắt gan nhỏ: thùy gan trái, hpt 5-6...

2. Người bệnh:

- Người bệnh phải được làm đầy đủ xét nghiệm đánh giá tình trạng bệnh, giai đoạn bệnh, đánh giá toàn thân (tim mạch, hô hấp, đông máu).

- Người bệnh phải được chụp cắt lớp vi tính đa dãy đo V gan còn lại. Tính tỷ lệ V gan còn lại/ P cơ thể, nếu tỷ lệ $\geq 1\%$ cho phép cắt gan, nếu tỷ lệ $< 1\%$ phải xét nút tĩnh mạch cửa phải để phì đại gan trái.

- Trường hợp có viêm gan virus B phải được định lượng HBV-DNA và phải được điều trị trước mổ.

- Ngày trước mổ phải được vệ sinh thân thể, cạo lông bộ phận sinh dục, thụt tháo sạch, trong trường hợp u gan lớn, xâm lấn ruột phải được tẩy ruột bằng Fortrans (3 gói pha 3000ml uống trong 3h).

- Người bệnh cần được giải thích đầy đủ về bệnh lý, về quy trình phẫu thuật, các tai biến rủi ro có thể xảy ra trong và sau phẫu thuật.

3. Phương tiện:

- Khung van xích nâng thành bụng.

- Bộ dụng cụ đại phẫu tiêu hoá.

- Bộ dụng cụ mạch máu: clamp mạch máu các loại, dụng cụ khâu nối mạch máu 4.0, 5.0...

- Chỉ tiêu 3.0, 4.0, chỉ không tiêu 4.0, 5.0...

- Dao mổ cắt gan: dao siêu âm (harmonic scaplel), dao CUSA, dao điện lưỡng cực...

4. Dự kiến thời gian phẫu thuật: 180 phút

V. CÁC BƯỚC TIẾN HÀNH

1. Tư thế:

- Người bệnh nằm ngửa, 2 tay dạng vuông góc với người.

- Phẫu thuật viên đứng bên phải người bệnh, người phụ 1 và 2 đứng bên trái, dụng cụ viên đứng cùng bên phẫu thuật viên.

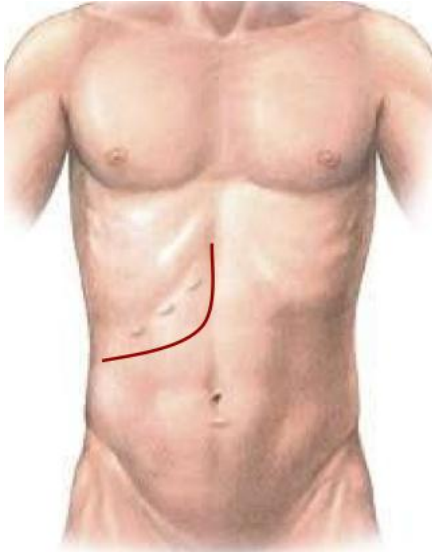
2. Vô cảm:

- Gây mê nội khí quản, đặt sonde dạ dày, đặt sonde tiểu, vein ngoại vi và trung ương. Thường kê một gối nhỏ ở mũi ức để bộc lộ rõ đường mổ, sát trùng toàn bộ ổ bụng từ dưới núm vú đến xương mu.

3. Kỹ thuật:

BƯỚC 1 - mở bụng: tùy theo thương tổn, chủ yếu mở đường dưới sườn mở rộng lên mũi ức hoặc đường chữ J. Trong một số trường hợp u nhỏ, người bệnh gầy thì có thể

mở đường trắng giữa trên dưới rốn.



Hình 1: Đường mổ chữ J



Hình 2: Đường mổ Mercedes

BUỚC 2: Đánh giá thương tổn đại thể ổ bụng, hạch cuống gan, tổ chức u gan. Sinh thiết tức thì tổn thương gan và phần nhu mô gan lành để xác định bản chất tổn thương và mức độ xơ gan.

BUỚC 3: Giải phóng gan: dây chằng tròn, dây chằng liềm, dây chằng tam giác, dây chằng vành, dây chằng gan tá tràng. Giải phóng toàn bộ gan ra khỏi mặt trước tĩnh mạch chủ dưới, thắt các nhánh tĩnh mạch gan phụ.

BUỚC 4: Phẫu tích kiểm soát các thành phần cuống gan: động mạch gan, tĩnh mạch cửa. Cắt túi mật, luôn sonde nhựa qua ống cổ túi mật vào ống mật chủ, cố định. Dùng Dissecteur phẫu tích cuống phân thủy sau tại vị trí giường túi mật

BUỚC 5: Cắt gan theo phương pháp Tôn Thất Tùng

- Cặp chọn lọc cuống mạch phân thủy sau, thấy phần gan thiếu máu chính là đường cắt gan. Mặt trên gan đường cắt theo rãnh phải lệch sang bên phải của tĩnh mạch gan phải. Ở mặt sau gan: đường cắt đi song song với bờ phải của tĩnh mạch chủ dưới và luôn cách tĩnh mạch chủ dưới (đoạn sau gan) 1cm.

- Cắt nhu mô gan bằng pincer, bằng dao siêu âm hoặc CUSA. Trong quá trình cắt nhu mô gan có thể cặp cuống gan phải, thời gian cặp mỗi lần không quá 15', giữa các lần cặp nghỉ 5'. Phẫu tích và buộc toàn bộ các nhánh mạch ở diện cắt gan có thể dùng dao lưỡng cực hoặc dao siêu âm để cầm máu các nhánh nhỏ.

- Các cuống mạch lớn như cuống gan phân thủy sau, tĩnh mạch gan phải, phải được khâu bằng chỉ mạch máu 5.0 vát 02 lớp.

- Cầm máu diện cắt gan: sau khi cắt gan thường nâng huyết áp lên để phát hiện những điểm chảy máu, khâu cầm máu bằng các mũi chữ X với chỉ không tiêu số nhỏ (prolene 4.0, 5.0). Trường hợp rối loạn đông máu, không cầm được máu phải chèn gạc ở diện cắt gan hoặc khâu ép toàn bộ diện cắt gan.

- Kiểm soát rò mật: đối với phẫu thuật cắt gan lớn sau khi cắt túi mật thường luôn ống sonde số nhỏ (6Fr) qua ống cổ túi mật vào ống mật chủ. Sau khi cắt gan sẽ bơm qua ống dẫn lưu đặt trong đường mật để xem có rò mật tại diện cắt gan. Có thể rút sonde hoặc lưu sonde trong 7-10 ngày.

BƯỚC 6: Lau ổ bụng, đặt dẫn lưu: đặt 02 dẫn lưu tại diện cắt, đóng bụng.

VI. THEO DÕI VÀ XỬ TRÍ TẠI BIẾN:

Khi người bệnh rút được ống nội khí quản thì được chuyển về bệnh phòng, thở Oxy > 48h, nuôi dưỡng bằng đường tĩnh mạch > 72h, các xét nghiệm sinh hóa máu, đông máu, công thức máu được thực hiện vào ngày 1, 3, 5, 7 sau mổ. Các biến chứng sau mổ gồm các biến chứng sau:

- Suy gan sau mổ: theo tiêu chuẩn Belghiti 2005 “50-50”: bilirubin > 50 μ mo/l; tỷ lệ prothrombin < 50% vào ngày thứ 5 sau mổ. Điều trị nội khoa: chống nhiễm trùng, đảm bảo chức năng thận, bồi phụ Albumin, thuốc hỗ trợ chức năng gan, thuốc lợi mật. Trường hợp không có kết quả phải tiến hành lọc huyết tương.

- Chảy máu trong ổ bụng: chảy máu qua dẫn lưu, hematocrite giảm, phải truyền máu hoặc can thiệp mổ lại cầm máu.

- Rò mật: khi dịch mật qua dẫn lưu > 50ml/ngày trong 3 ngày. Theo dõi và điều trị nội khoa, giữ lại dẫn lưu ổ bụng thời gian dài và luôn mở dẫn lưu mật để giảm áp đường mật.

- Chảy dịch ổ bụng: > 500ml/ngày trong > 3 ngày. Điều trị nội khoa bằng bù Albumin, thuốc lợi tiểu...

- Biến chứng khác: nhiễm trùng vết mổ, viêm phổi, nhiễm khuẩn tiết niệu...

CẮT GAN PHÂN THUYỀN TRƯỚC

I. ĐẠI CƯƠNG

Cắt gan là phẫu thuật cắt bỏ một phần gan bệnh lý, là biện pháp điều trị hiệu quả nhất đối với một số bệnh lý gan, đặc biệt là các bệnh lý ung thư gan nguyên phát. Cắt gan phân thùy trước bao gồm các hạ phân thùy 5 và 8, kèm theo cắt túi mật. Cắt gan phân thùy trước là phẫu thuật ít gặp trong chuyên khoa Gan mật, điểm khó khăn trong phẫu thuật là phải bảo tồn 2 tĩnh mạch gan phải và giữa.

II. CHỈ ĐỊNH

1. Các tiêu chuẩn liên quan đến thương tổn gan:

- U gan đơn độc hoặc nhiều u nhưng khu trú tại gan phân thùy trước
- Kích thước: không hạn chế.
- Chưa xâm lấn các mạch máu lớn như tĩnh mạch chủ, thân tĩnh mạch cửa.
- Chưa có biểu hiện di căn xa: cơ hoành, phổi, não.

2. Các tiêu chuẩn liên quan đến phần gan còn lại;

- Nhu mô gan còn lại lành hoặc xơ nhẹ.
- Chức năng gan tốt: Child A, Child B
- Thể tích gan còn lại đủ: >1% trọng lượng cơ thể.
- Không mắc các bệnh lý: tim mạch, hô hấp, đái đường không ổn định, rối loạn đông máu...

III. CHỐNG CHỈ ĐỊNH

- U gan lan toả cả 2 thùy.
- Đã có di căn xa: phúc mạc, xương, não...
- Chức năng gan: ChildC.
- Có biểu hiện tăng áp lực tĩnh mạch cửa: giãn tĩnh mạch thực quản, lách to, số lượng tiểu cầu < 100.000/ml.
- Bệnh lý nội khoa nặng: bệnh tim mạch, hô hấp, rối loạn đông máu...

IV. CHUẨN BỊ

1. Người thực hiện:

- Là phẫu thuật viên chuyên khoa tiêu hoá, gan mật.
- Có kinh nghiệm phẫu thuật gan mật > 5 năm.
- Có kinh nghiệm cắt gan lớn: cắt gan phải, cắt gan trái...
- Có kinh nghiệm cắt gan nhỏ: thùy gan trái, hpt 5-6...

2. Người bệnh:

- Người bệnh phải được làm đầy đủ xét nghiệm đánh giá tình trạng bệnh, giai đoạn bệnh, đánh giá toàn thân (tim mạch, hô hấp, đông máu).

- Người bệnh phải được chụp cắt lớp vi tính đa dãy đo V gan còn lại. Tính tỷ lệ V gan còn lại/ P cơ thể, nếu tỷ lệ $\geq 1\%$ cho phép cắt gan phải, nếu tỷ lệ $< 1\%$ phải xét nút tĩnh mạch cửa phải để phì đại gan trái.

- Trường hợp có viêm gan virus B phải được định lượng HBV-DNA và phải được điều trị trước mổ.

- Ngày trước mổ phải được vệ sinh thân thể, cạo lông bộ phận sinh dục, thụt tháo sạch.

- Người bệnh cần được giải thích đầy đủ về bệnh lý, về quy trình phẫu thuật, các tai biến rủi ro có thể xảy ra trong và sau phẫu thuật.

3. Phương tiện:

- Khung van xích nâng thành bụng.

- Bộ dụng cụ đại phẫu tiêu hoá.

- Bộ dụng cụ mạch máu: clamp mạch máu các loại, dụng cụ khâu nối mạch máu

4.0, 5.0...

- Chỉ tiêu 3.0, 4.0, chỉ không tiêu 4.0, 5.0...

- Máy siêu âm trong mổ (nếu có)

- Dao mổ cắt gan: dao siêu âm (harmonic scaplel), dao CUSA, dao điện lưỡng cực...

4. Dự kiến thời gian phẫu thuật: 120 phút

V. CÁC BƯỚC TIẾN HÀNH

1. Tư thế:

- Người bệnh nằm ngửa, 2 tay dạng vuông góc với người.

- Phẫu thuật viên đứng bên phải người bệnh, người phụ 1 và 2 đứng bên trái, dụng cụ viên đứng cùng bên phẫu thuật viên.

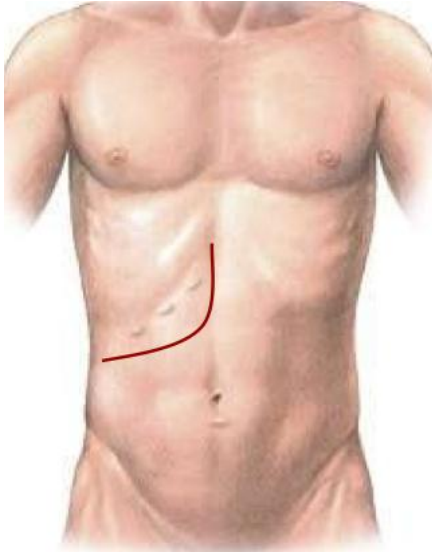
2. Vô cảm:

- Gây mê nội khí quản, đặt sonde dạ dày, đặt sonde tiêu, vein ngoại vi và trung ương. Thường kê một gối nhỏ ở mũi ức để bộc lộ rõ đường mổ, sát trùng toàn bộ ổ bụng từ dưới núm vú đến xương mu.

3. Kỹ thuật:

BƯỚC 1 - mở bụng: tùy theo thương tổn, chủ yếu mở đường dưới sườn mở rộng

lên mũi ức hoặc đường chữ J.



Hình 1: Đường mổ chữ J




Hình 2: Đường mổ Mercedes

BƯỚC 2: Đánh giá thương tổn đại thể ổ bụng, hạch cuống gan, tổ chức u gan. Sinh thiết tức thì tổn thương gan và phần nhu mô gan lành để xác định bản chất tổn thương và mức độ xơ gan.

BƯỚC 3: Giải phóng gan: dây chằng tròn, dây chằng liềm, dây chằng tam giác, dây chằng vành, dây chằng gan tá tràng. Nên di động gan phải để thuận lợi cho quá trình phẫu thuật.

BƯỚC 4: Phẫu tích kiểm soát các thành phần cuống gan phân thủy trước.

- Cắt túi mật, luồn sonde nhựa qua ống cổ túi mật vào ống mật chủ, cố định.
- Kiểm soát cuống phân thủy trước: có thể phẫu tích từng thành phần cuống gồm đm phân thủy trước (tách ra từ đm gan phải) và tĩnh mạch cửa phân thủy trước; hoặc kiểm soát cả cuống phân thủy trước bằng cách tách nhẹ nhu mô gan khỏi cuống Glisson phân thủy trước (thường bằng kéo đầu tù) rồi luồn lắ qua cuống phân thủy trước.



Hình 3: kỹ thuật kiểm soát toàn bộ cuống phân thùy trước ngoài nhu mô gan

BƯỚC 5: Cắt gan theo phương pháp Tôn Thất Tùng

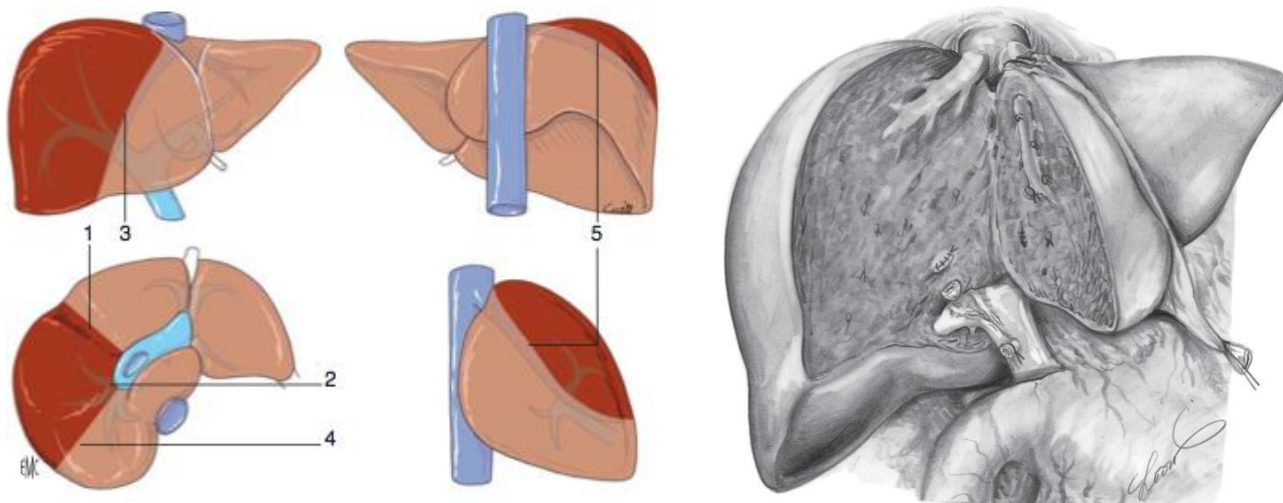
- Xác định diện cắt gan: cặp cuống phân thùy trước xác định đường thiếu máu, trường hợp đường thiếu máu không rõ có thể sử dụng siêu âm trong mổ để xác định đường đi cầu tĩnh mạch gan phải và tĩnh mạch gan giữa. Diện cắt gan sẽ nằm bên trái tĩnh mạch gan phải và bên phải tĩnh mạch gan giữa.

- Cắt nhu mô gan: cặp cuống phân thùy trước. Cắt nhu mô gan bằng pincer, bằng dao siêu âm hoặc CUSA. Trong quá trình cắt nhu mô gan có thể cặp cuống gan toàn bộ, thời gian cặp mỗi lần không quá 15', giữa các lần cặp nghỉ 5'. Phẫu tích và buộc toàn bộ các nhánh của tĩnh mạch gan phải và giữa ở diện cắt gan có thể dùng dao lưỡng cực hoặc dao siêu âm để cầm máu các nhánh nhỏ. Thường bắt đầu bằng cắt nhu mô gan phía tĩnh mạch gan giữa trước, sau đó phía tĩnh mạch gan phải.

- Khâu cuống phân thùy trước bằng chỉ Prolene 4.0 hoặc 5.0 vát 02 lớp.

- Cầm máu diện cắt gan: sau khi cắt gan thường nâng huyết áp lên để phát hiện những điểm chảy máu, khâu cầm máu bằng các mũi chữ X với chỉ không tiêu số nhỏ (prolene 4.0, 5.0). Trường hợp rối loạn đông máu, không cầm được máu phải chèn gạc ở diện cắt gan hoặc khâu ép toàn bộ diện cắt gan.

- Kiểm soát rò mật: đối với phẫu thuật cắt gan phức tạp sau khi cắt túi mật thường luôn ống sonde số nhỏ (6Fr) qua ống cổ túi mật vào ống mật chủ. Sau khi cắt gan sẽ bơm qua ống dẫn lưu đặt trong đường mật để xem có rò mật tại diện cắt gan. Có thể rút sonde hoặc lưu sonde trong 3 tuần.



Hình 4: ranh giới cắt nhu mô gan của phân thùy trước

BƯỚC 6: Lau ổ bụng, đặt dẫn lưu: đặt 02 dẫn lưu tại diện cắt, đóng bụng.

VI. THEO DÕI VÀ XỬ TRÍ TAI BIẾN

Khi người bệnh rút được ống nội khí quản thì được chuyển về bệnh phòng, thở Oxy > 48h, nuôi dưỡng bằng đường tĩnh mạch > 72h, các xét nghiệm sinh hóa máu, đông máu, công thức máu được thực hiện vào ngày 1, 3, 5, 7 sau mổ. Các biến chứng sau mổ gồm các biến chứng sau:

- Suy gan sau mổ: theo tiêu chuẩn Belghiti 2005 “50-50”: bilirubin > 50 μ mol/l; tỷ lệ prothrombin < 50% vào ngày thứ 5 sau mổ. Điều trị nội khoa: chống nhiễm trùng, đảm bảo chức năng thận, bồi phụ Albumin, thuốc hỗ trợ chức năng gan, thuốc lợi mật. Trường hợp không có kết quả phải tiến hành lọc huyết tương.

- Chảy máu trong ổ bụng: chảy máu qua dẫn lưu, hematocrite giảm, phải truyền máu hoặc can thiệp mổ lại cầm máu.

- Rò mật: khi dịch mật qua dẫn lưu > 50ml/ngày trong 3 ngày. Theo dõi và điều trị nội khoa, giữ lại dẫn lưu ổ bụng thời gian dài và luôn mở dẫn lưu mật để giảm áp đường mật.

- Chảy dịch ổ bụng: > 500ml/ngày trong > 3 ngày. Điều trị nội khoa bằng bù Albumin, thuốc lợi tiểu...

- Biến chứng khác: nhiễm trùng vết mổ, viêm phổi, nhiễm khuẩn tiết niệu...

CẮT HẠ PHÂN THUYẾT MỘT

I. ĐẠI CƯƠNG

Hạ phân thuyết một hay còn gọi là phân thuyết đuôi, là phần gan bao gồm thuyết Spiegel, phần gan được gọi là củ đuôi và phần gan nằm trước tĩnh mạch chủ dưới, sau mặt phẳng đi qua mặt trước cuống gan phải và trái. Cắt gan hạ phân thuyết 1 hay còn gọi là cắt gan phân thuyết đuôi là phẫu thuật cắt gan nhỏ. Tuy nhiên, do hạ phân thuyết 1 nằm sâu ở phía sau, trước tĩnh mạch chủ dưới, ở trên nằm sau 3 tĩnh mạch gan, ở dưới nằm trên và sau cuống gan phải và trái nên phẫu thuật cắt gan hạ phân thuyết 1 rất khó. Cắt gan hạ phân thuyết 1 được chỉ định cho các trường hợp khối u gan nhỏ nằm khu trú tại hạ phân thuyết 1 hoặc được chỉ định cho các trường hợp tổn thương chính ở phần gan khác nhưng xâm lấn hạ phân thuyết 1 hoặc u đường mật rốn gan type 3 hoặc 4 cần phải cắt hạ phân thuyết 1 kèm với cắt phần gan khác như cắt gan trái mở rộng cắt hạ phân thuyết 1.

Trong bài viết này, chúng tôi chỉ đề cập đến việc cắt gan hạ phân thuyết 1 đơn thuần và điển hình gồm việc lấy bỏ .

II. CHỈ ĐỊNH

- Chỉ định cho các trường hợp ugan đơn độc nhưng nằm ở hạ phân thuyết 1 chưa xâm lấn tĩnh mạch gan, tĩnh mạch chủ dưới hoặc cuống gan, chưa di căn xa.

- U gan nằm ở hạ phân thuyết 1 trên nền gan bệnh lý mà việc cắt gan rộng hơn không thể thực hiện.

III. CHỐNG CHỈ ĐỊNH

- U gan nằm ở hạ phân thuyết 1 ác tính nhưng bờ diện cắt không đảm bảo không có tế bào ung thư, u gan hạ phân thuyết 4 xâm lấn vào dây chằng tròn, cuống gan trái

- Đã có di căn xa: phúc mạc, xương, não...

- Bệnh lý nội khoa nặng: bệnh tim mạch, hô hấp, rối loạn đông máu...

IV. CHUẨN BỊ

1. Người thực hiện:

- Là phẫu thuật viên chuyên khoa gan mật.

- Có kinh nghiệm phẫu thuật gan mật trong nhiều năm, đã thực hiện được các phẫu thuật cắt gan lớn như cắt gan phải, gan trái.

2. Người bệnh:

- Người bệnh phải được làm đầy đủ xét nghiệm, siêu âm ổ bụng và chụp CT hoặc MRI để đánh giá tình trạng bệnh, giai đoạn bệnh. Đánh giá các bệnh lý kèm theo như tim mạch, hô hấp...

- Trường hợp có viêm gan virus B phải được định lượng HBV-DNA và phải được điều trị trước mổ.

- Ngày trước mổ phải được vệ sinh thân thể, cạo lông bộ phận sinh dục, thực tháo sạch hoặc cho uống Fortrans.

- Người bệnh cần được giải thích đầy đủ về bệnh lý, về quy trình phẫu thuật, các tai biến rủi ro có thể xảy ra trong và sau phẫu thuật.

3. Phương tiện:

- Khung van xích nâng thành bụng hoặc bộ van banh thành bụng thông thường

- Bộ dụng cụ phẫu thuật tiêu hoá chung (có các clamp mạch máu).

- Chỉ tiêu 3.0, 4.0, chỉ không tiêu 4.0, 5.0...

- Dụng cụ mổ cắt gan: pince, dao siêu âm (harmonic scaplel), dao CUSA, dao điện lưỡng cực...

4. Dự kiến thời gian phẫu thuật: 180 phút

V. CÁC BƯỚC TIẾN HÀNH

1. Tư thế:

- Người bệnh nằm ngửa, 2 tay dạng vuông góc với người.

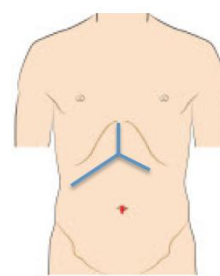
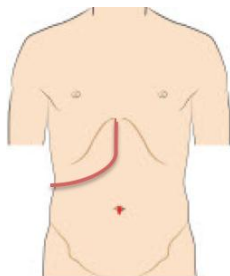
- Phẫu thuật viên đứng bên phải người bệnh, người phụ 1 và 2 đứng bên trái, dụng cụ viên đứng cùng bên phẫu thuật viên.

2. Vô cảm:

- Gây mê nội khí quản, đặt sonde dạ dày, đặt sonde tiểu, vein ngoại vi. Thường kê một gối nhỏ ở mũi ức để bộc lộ rõ đường mổ, sát trùng toàn bộ ổ bụng từ dưới núm vú đến xương mu.

3. Kỹ thuật:

BUƯỚC 1 - mở bụng: Mở bụng đường chữ J bên phải hoặc đường mổ Mercedes.



Hình 1: Đường mổ dưới sườn phải chữ J

Hình 2: Đường mổ Mercedes

BUỚC 2: Đánh giá thương tổn tại gan, hạch cuống gan, nhu mô phần gan còn lại. Đánh giá các bộ phận khác như dạ dày, ruột non... trong ổ bụng, đánh giá tình trạng dịch ổ bụng. Sinh thiết tức thì các tổn thương ngoài gan như hạch cuống gan, nhân phúc mạc nếu nghi ngờ.

BUỚC 3: Giải phóng gan: thường là giải phóng hoàn toàn cả gan phải và trái

- Giải phóng gan trái: Cắt dây chằng tròn, dây chằng liềm, dây chằng tam giác trái, dây chằng vành trái, cắt mở mạc nối nhỏ. Mở phúc mạc chỗ giữa tĩnh mạch chủ dưới và nhu mô gan hạ phân thùy 1 bên trái (thùy Spiegel), phẫu tích và cắt, khâu buộc các nhánh tĩnh mạch gan ngán.

- Giải phóng gan phải: Cắt dây chằng vành phải, tam giác phải, giải phóng tuyến thượng thận phải khỏi mặt dưới gan. Cắt dây chằng gan tĩnh mạch chủ dưới, cắt và khâu buộc các tĩnh mạch gan ngán, tĩnh mạch gan phải phụ (nếu có).

Như vậy, gan được giải phóng khỏi tĩnh mạch chủ dưới (phần gan trước tĩnh mạch chủ dưới của hạ phân thùy 1 được giải phóng). Nên luôn lạc tĩnh mạch gan phải, thân chung tĩnh mạch gan giữa và trái khi cắt gan hạ phân thùy 1.

BUỚC 4: Kiểm soát cuống glisson hạ phân thùy 1: Cắt túi mật, nên luôn sond qua cổ túi mật vào ống mật chủ để kiểm tra dò mật diện cắt gan và đặc biệt là rò mật từ ống gan phải và trái do bị tổn thương khi phẫu tích cuống gan hạ phân thùy 1.

- Luôn lạc toàn bộ cuống gan và cuống glisson gan phải và trái, tách nhu mô gan khỏi cuống glisson gan trái và phải, nâng các cuống này lên sẽ nhận thấy các cuống glisson của hạ phân thùy 1. Phẫu tích, cắt và khâu buộc các cuống glisson này, bắt đầu từ bên trái sang phải.

BUỚC 5: Cắt gan theo phương pháp Tôn Thất Tùng

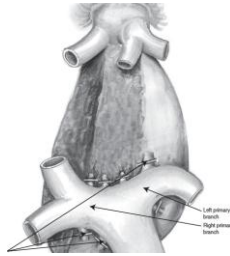
- Dùng dao điện đánh dấu đường cắt gan: Mặt phẳng cắt thứ nhất (chỗ tiếp giáp với các phân thùy gan phải với hạ phân thùy 1) là hình tam giác tạo bởi 3 điểm - củ đuôi, phần nhu mô gan giữa tĩnh mạch gan phải và tĩnh mạch gan giữa và điểm ở sau trên cuống gan phải chỗ chia cuống phân thùy trước và sau. Mặt phẳng cắt thứ hai (mặt phẳng giữa tiếp giáp với các hạ phân thùy 4) đi qua mặt trước cuống gan phải, trái và ở sau tĩnh mạch gan phải và giữa.

- Cắt nhu mô gan bằng pincer, bằng dao siêu âm hoặc CUSA. Trong quá trình cắt nhu mô gan có thể cặp cuống gan toàn bộ, hoặc cặp chọn lọn nửa cuống gan trái, nửa cuống phải hoặc hoàn toàn không cần cặp cuống gan. Thời gian cặp mỗi lần không quá

15', giữa các lần cặp nghỉ 5'. Việc cắt nên bắt đầu từ củ đuôi, đi lên theo mặt phẳng cắt ở bên phải rồi đi sang bên trái theo mặt phẳng tiếp giáp với hạ phân thùy 4. Phẫu tích và buộc toàn bộ các nhánh mạch ở diện cắt gan có thể dùng dao lưỡng cực hoặc dao siêu âm để cầm máu các nhánh nhỏ.

- Trong quá trình cắt nhu mô gan nên tránh gây tổn thương tĩnh mạch gan phải và tĩnh mạch gan giữa, nếu bị rách tĩnh mạch này thì có thể khâu prolene 4.0 hoặc 5.0.

- Cầm máu diện cắt gan: những điểm chảy máu có thể được khâu cầm máu bằng các mũi chữ X với chỉ 4.0, 5.0 hoặc đốt điện với dao Bipolar. Bơm kiểm tra rò mật qua sond đặt vào ống mật chủ qua cổ túi mật, nếu rò mật từ ống gan phải hoặc trái thì phải khâu kín với chỉ tiêu 5.0 hoặc 6.0.



Hình 3: Mặt phẳng cắt gan hạ phân thùy 1

BUỚC 6: Lau ổ bụng, đặt dẫn lưu: đặt 02 dẫn lưu tại diện cắt, đóng bụng.

VI. THEO DÕI VÀ XỬ TRÍ TAI BIẾN

Khi người bệnh rút được ống nội khí quản thì được chuyển về bệnh phòng, thở Oxy > 48h, nuôi dưỡng bằng đường tĩnh mạch > 72h, các xét nghiệm sinh hóa máu, đông máu, công thức máu được thực hiện vào ngày 1, 3, 5, 7 sau mổ. Các biến chứng sau mổ gồm các biến chứng sau:

- Chảy máu trong ổ bụng: chảy máu qua dẫn lưu, hematocrite giảm, phải truyền máu hoặc can thiệp mổ lại cầm máu.

- Rò mật: khi dịch mật qua dẫn lưu > 50ml/ngày trong 3 ngày. Theo dõi và điều trị nội khoa, giữ lại dẫn lưu ổ bụng thời gian dài và luôn mở dẫn lưu mật để giảm áp đường mật.

- Biến chứng khác: nhiễm trùng vết mổ, viêm phổi, nhiễm khuẩn tiết niệu...

CẮT HẠ PHÂN THUY 2

I. ĐẠI CƯƠNG

Cắt gan hạ phân thùy 2 là phẫu thuật cắt gan nhỏ. Cắt gan hạ phân thùy 2 thường được chỉ định cho các trường hợp khối u gan nhỏ nằm khu trú tại hạ phân thùy 2, tuy nhiên phẫu thuật này thường bị thay thế bởi cắt thùy gan trái. Cắt gan hạ phân thùy 2 theo đúng giải phẫu không phải là phẫu thuật dễ dàng do mặt phẳng cắt gan hướng ra sau và lên trên.

II. CHỈ ĐỊNH

- Thường chỉ định cho các trường hợp u gan lành tính nằm ở hạ phân thùy 2 hoặc khối u gan ác tính đơn độc nhưng nằm ở hạ phân thùy 2 chưa di căn xa, đồng thời cần đảm bảo bờ diện cắt đạt tối thiểu 1cm (tương đối).

- Ung thư gan thứ phát nhiều nhân nhưng có nhân ở hạ phân thùy 2 hoặc u gan tái phát ở hạ phân thùy 2 nhưng việc cắt gan cần phải tiết kiệm nhu mô gan (không áp dụng cắt thùy gan trái được).

- U gan ác tính nằm ở hạ phân thùy 2 trên nền gan bệnh lý mà việc cắt gan rộng hơn dễ dẫn đến suy gan sau mổ.

- Sỏi trong gan tập trung hạ phân thùy 2 và gây hẹp đường mật ống gan hạ phân thùy 2 nên khó lấy hết sỏi.

III. CHỐNG CHỈ ĐỊNH

- U gan ác tính nhưng bờ diện cắt không đảm bảo không có tế bào ung thư, u phát triển ra ngoài phạm vi hạ phân thùy 2.

- Đã có di căn xa: phúc mạc, xương, não...

- Bệnh lý nội khoa nặng: bệnh tim mạch, hô hấp, rối loạn đông máu...

IV. CHUẨN BỊ

1. Người thực hiện:

- Là phẫu thuật viên chuyên khoa tiêu hoá, gan mật.

- Có kinh nghiệm phẫu thuật gan mật > 5 năm.

2. Người bệnh:

- Người bệnh phải được làm đầy đủ xét nghiệm, siêu âm ổ bụng và chụp CT hoặc MRI để đánh giá tình trạng bệnh, giai đoạn bệnh. Đánh giá các bệnh lý kèm theo như tim mạch, hô hấp...

- Trường hợp có viêm gan virus B phải được định lượng HBV-DNA và phải được điều trị trước mổ.

- Ngày trước mổ phải được vệ sinh thân thể, cạo lông bộ phận sinh dục, thụt tháo sạch hoặc cho uống Fortrans.

- Người bệnh cần được giải thích đầy đủ về bệnh lý, về quy trình phẫu thuật, các tai biến rủi ro có thể xảy ra trong và sau phẫu thuật.

3. Phương tiện:

- Khung van xích nâng thành bụng.
- Bộ dụng cụ phẫu thuật tiêu hoá chung.
- Chỉ tiêu 3.0, 4.0, chỉ không tiêu 4.0, 5.0...
- Dụng cụ cắt gan: pince, dao siêu âm (harmonic scaplel), dao CUSA, dao điện lưỡng cực...

4. Dự kiến thời gian phẫu thuật: 90 phút

V. CÁC BƯỚC TIẾN HÀNH

1. Tư thế:

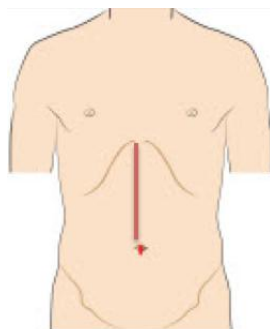
- Người bệnh nằm ngửa, 2 tay dạng vuông góc với người.
- Phẫu thuật viên đứng bên phải người bệnh, người phụ 1 và 2 đứng bên trái, dụng cụ viên đứng cùng bên phẫu thuật viên.

2. Vô cảm:

- Gây mê nội khí quản, đặt sonde dạ dày, đặt sonde tiểu, vein ngoại vi. Thường kê một gối nhỏ ở mũi ức để bộc lộ rõ đường mổ, sát trùng toàn bộ ổ bụng từ dưới núm vú đến xương mu.

3. Kỹ thuật:

BƯỚC 1 - mở bụng: Đường mở bụng giữa trên rốn, có thể kéo dưới rốn thường được áp dụng.



Hình 1: Đường mổ giữa trên rốn

BUỚC 2: Đánh giá thương tổn tại gan, hạch cuống gan, nhu mô phần gan còn lại. Đánh giá các bộ phận khác như dạ dày, ruột non... trong ổ bụng, đánh giá tình trạng dịch ổ bụng. Sinh thiết tức thì các tổn thương ngoài gan như hạch cuống gan, nhân phúc mạc nếu nghi ngờ.

BUỚC 3: Giải phóng gan: dây chằng tròn, dây chằng liềm, dây chằng tam giác, dây chằng vành.

BUỚC 4: Kiểm soát cuống hạ phân thủy 2: Mở mạc nối nhỏ, tách dây chằng tĩnh mạch đầu dưới, chỗ sát với cuống gan hạ phân thủy 2, tách nhu mô gan phần dưới bờ trái dây chằng tròn, dùng dissector phẫu tích ở hai điểm này sẽ bộc lộ được cuống hạ phân thủy 2, luồn lac và cặp kiểm soát sẽ thấy vùng thiếu máu tương ứng với hạ phân thủy 2.

BUỚC 5: Cắt gan theo phương pháp Tôn Thất Tùng

- Dùng dao điện đánh dấu đường cắt gan: mặt trên gan thường là đường đi từ bờ trái tĩnh mạch chủ dưới đến điểm cách điểm giữa bờ trước thủy trái 1 khoát ngón tay. Mặt dưới đi từ điểm ở bờ trước đến điểm dưới bờ trái dây chằng tròn.

- Cắt nhu mô gan bằng pincer, bằng dao siêu âm hoặc CUSA. Trong quá trình cắt nhu mô gan có thể cặp cuống gan toàn bộ, hoặc cặp chọn lọn nửa cuống gan trái hoặc hoàn toàn không cần cặp cuống gan. Thời gian cặp mỗi lần không quá 15', giữa các lần cặp nghỉ 5'. Phẫu tích và buộc toàn bộ các nhánh mạch ở diện cắt gan có thể dùng dao lưỡng cực hoặc dao siêu âm để cầm máu các nhánh nhỏ.

- Cặp cắt cuống hạ phân thủy 2, khâu buộc với chỉ 3.0 hoặc 4.0. Cặp cắt tĩnh mạch gan, khâu buộc cầm máu với chỉ 3.0 hoặc 4.0.

- Cầm máu diện cắt gan: những điểm chảy máu có thể được khâu cầm máu bằng các mũi chữ X với chỉ 4.0, 5.0 hoặc đốt điện với dao Bipolar.

BUỚC 6: Lau ổ bụng, đặt dẫn lưu: đặt 02 dẫn lưu tại diện cắt, đóng bụng.

VI. THEO DÕI VÀ XỬ TRÍ TẠI BIẾN

Khi người bệnh rút được ống nội khí quản thì được chuyển về bệnh phòng, thở Oxy > 48h, nuôi dưỡng bằng đường tĩnh mạch > 72h, các xét nghiệm sinh hóa máu, đông máu, công thức máu được thực hiện vào ngày 1, 3, 5, 7 sau mổ. Các biến chứng sau mổ gồm các biến chứng sau:

- Chảy máu trong ổ bụng: chảy máu qua dẫn lưu, hematocrite giảm, phải truyền máu hoặc can thiệp mổ lại cầm máu.

- Rò mật: khi dịch mật qua dẫn lưu > 50ml/ngày trong 3 ngày. Theo dõi và điều trị nội khoa, giữ dẫn lưu ổ bụng thời gian dài và luôn mở dẫn lưu mật để giảm áp đường mật.

- Biến chứng khác: nhiễm trùng vết mổ, viêm phổi, nhiễm khuẩn tiết niệu...

CẮT HẠ PHÂN THUY 3

I. ĐẠI CƯƠNG

Cắt gan hạ phân thùy 3 là phẫu thuật cắt gan nhỏ. Cắt gan hạ phân thùy 3 thường được chỉ định cho các trường hợp khối u gan nhỏ nằm khu trú tại hạ phân thùy 3. Tuy nhiên, trong nhiều trường hợp phẫu thuật này thường bị thay thế bởi cắt thùy gan trái.

II. CHỈ ĐỊNH

- Thường chỉ định cho các trường hợp u gan lành tính nằm ở hạ phân thùy 3 hoặc khối u gan ác tính đơn độc nhưng nằm ở hạ phân thùy 3 chưa di căn xa, đồng thời cần đảm bảo bờ diện cắt đạt tối thiểu 1cm (trương đối).

- Ung thư gan thứ phát nhiều nhân nhưng có nhân ở hạ phân thùy 3 hoặc u gan tái phát ở hạ phân thùy 3 nhưng việc cắt gan cần phải tiết kiệm nhu mô gan (không áp dụng cắt thùy gan trái được)

- U gan ác tính nằm ở hạ phân thùy 3 trên nền gan bệnh lý mà việc cắt gan rộng hơn dẫn đến nguy cơ suy gan sau mổ.

- Sỏi trong gan tập trung hạ phân thùy 3 và gây hẹp đường mật ống gan hạ phân thùy 3 nên khó lấy hết sỏi (ít được chỉ định, thường cắt thùy gan trái).

III. CHỐNG CHỈ ĐỊNH

- U gan ác tính nhưng bờ diện cắt không đảm bảo không có tế bào ung thư, u gan hạ phân thùy 3 xâm lấn vào dây chằng tròn. U phát triển ra ngoài phạm vi hạ phân thùy 3.

- Đã có di căn xa: phúc mạc, xương, não...

- Bệnh lý nội khoa nặng: bệnh tim mạch, hô hấp, rối loạn đông máu...

IV. CHUẨN BỊ

1. Người thực hiện:

- Là phẫu thuật viên chuyên khoa tiêu hoá, gan mật.

- Có kinh nghiệm phẫu thuật gan mật > 5 năm.

2. Người bệnh:

- Người bệnh phải được làm đầy đủ xét nghiệm, siêu âm ổ bụng và chụp CT hoặc MRI để đánh giá tình trạng bệnh, giai đoạn bệnh. Đánh giá các bệnh lý kèm theo như tim mạch, hô hấp...

- Trường hợp có viêm gan virus B phải được định lượng HBV-DNA và phải được điều trị trước mổ.

- Ngày trước mổ phải được vệ sinh thân thể, cạo lông bộ phận sinh dục, thật tháo sạch hoặc cho uống Fortrans.

- Người bệnh cần được giải thích đầy đủ về bệnh lý, về quy trình phẫu thuật, các tai biến rủi ro có thể xảy ra trong và sau phẫu thuật.

3. Phương tiện:

- Khung van xích nâng thành bụng hoặc bộ van banh thành bụng thông thường
- Bộ dụng cụ phẫu thuật tiêu hoá chung.
- Chỉ tiêu 3.0, 4.0, chỉ không tiêu 4.0, 5.0...
- Dụng cụ cắt gan: pince, dao siêu âm (harmonic scaplel), dao CUSA, dao điện lưỡng cực...

4. Dự kiến thời gian phẫu thuật: 90 phút

V. CÁC BƯỚC TIẾN HÀNH

1. Tư thế:

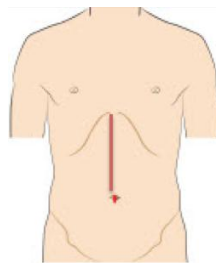
- Người bệnh nằm ngửa, 2 tay dạng vuông góc với người.
- Phẫu thuật viên đứng bên phải người bệnh, người phụ 1 và 2 đứng bên trái, dụng cụ viên đứng cùng bên phẫu thuật viên.

2. Vô cảm:

- Gây mê nội khí quản, đặt sonde dạ dày, đặt sonde tiểu, vein ngoại vi. Thường kê một gối nhỏ ở mũi ức để bộc lộ rõ đường mổ, sát trùng toàn bộ ổ bụng từ dưới núm vú đến xương mu.

3. Kỹ thuật:

BUỚC 1 - mổ bụng: Đường mổ bụng giữa trên rốn, có thể kéo dưới rốn thường được áp dụng.



Hình 1: Đường mổ giữa trên rốn

BUỚC 2: Đánh giá thương tổn tại gan, hạch cuống gan, nhu mô phần gan còn lại. Đánh giá các bộ phận khác như dạ dày, ruột non... trong ổ bụng, đánh giá tình trạng dịch ổ

bụng. Sinh thiết tức thì các tổn thương ngoài gan như hạch cuống gan, nhân phúc mạc nếu nghi ngờ.

BUỚC 3: Giải phóng gan: Cắt dây chằng tròn, dây chằng liềm, dây chằng tam giác, dây chằng vành.

BUỚC 4: Kiểm soát cuống hạ phân thủy 3: Tách nhu mô gan bờ trái dây chằng tròn, ngay chỗ dây chằng tròn tiếp xúc với nhu mô gan dùng dissector phẫu tích để luân lạc cuống hạ phân thủy 3, cặp kiểm soát sẽ thấy vùng thiếu máu tương ứng với hạ phân thủy 3.

BUỚC 5: Cắt gan theo phương pháp Tôn Thất Tùng

- Dùng dao điện đánh dấu đường cắt gan: Mặt phẳng cắt thứ nhất tương tự như cắt hạ phân thủy 2, mặt trên gan thường là đường đi từ bờ trái tĩnh mạch chủ dưới đến điểm cách điểm giữa bờ trước thủy trái 1 khoát ngón tay. Mặt dưới đi từ điểm ở bờ trước đến điểm dưới bờ trái dây chằng tròn. Mặt phẳng cắt thứ 2 đi từ bờ trái tĩnh mạch chủ dưới đi xuống theo đường bám dây chằng liềm đến chỗ bờ trái dây chằng tròn, chỗ tiếp xúc với nhu mô gan.

- Cắt nhu mô gan bằng pincer, bằng dao siêu âm hoặc CUSA. Trong quá trình cắt nhu mô gan có thể cặp cuống gan toàn bộ, hoặc cặp chọn lựa nửa cuống gan trái hoặc hoàn toàn không cần cặp cuống gan. Thời gian cặp mỗi lần không quá 15', giữa các lần cặp nghỉ 5'. Phẫu tích và buộc toàn bộ các nhánh mạch ở diện cắt gan có thể dùng dao lưỡng cực hoặc dao siêu âm để cầm máu các nhánh nhỏ.

-Cặp cắt cuống hạ phân thủy 3, khâu buộc với chỉ 3.0 hoặc 4.0.Cặp cắt tĩnh mạch gan, khâu buộc cầm máu với chỉ 3.0 hoặc 4.0.

- Cầm máu diện cắt gan: những điểm chảy máu có thể được khâu cầm máu bằng các mũi chữ X với chỉ 4.0, 5.0 hoặc đốt điện với dao Bipolar.

BUỚC 6: Lau ổ bụng, đặt dẫn lưu: đặt 02 dẫn lưu tại diện cắt, đóng bụng.

VI. THEO DÕI VÀ XỬ TRÍ TAI BIẾN:

Khi người bệnh rút được ống nội khí quản thì được chuyển về bệnh phòng, thở Oxy > 48h, nuôi dưỡng bằng đường tĩnh mạch >72h, các xét nghiệm sinh hóa máu, đông máu, công thức máu được thực hiện vào ngày 1, 3, 5, 7 sau mổ. Các biến chứng sau mổ gồm các biến chứng sau:

- Chảy máu trong ổ bụng: chảy máu qua dẫn lưu, hematocrite giảm, phải truyền máu hoặc can thiệp mổ lại cầm máu.

- Rò mật: khi dịch mật qua dẫn lưu > 50ml/ngày trong 3 ngày. Theo dõi và điều trị nội khoa, giữ dẫn lưu ổ bụng thời gian dài và luôn mở dẫn lưu mật để giảm áp đường mật.

- Biến chứng khác: nhiễm trùng vết mổ, viêm phổi, nhiễm khuẩn tiết niệu...

CẮT HẠ PHÂN THUY 4

I. ĐẠI CƯƠNG

Cắt gan hạ phân thùy 4 hay còn gọi là cắt gan phân thùy giữa là phẫu thuật cắt gan nhỏ. Cắt gan hạ phân thùy 4 thường được chỉ định cho các trường hợp khối u gan nhỏ nằm khu trú tại hạ phân thùy 4.

II. CHỈ ĐỊNH

- Thường chỉ định cho các trường hợp u gan lành tính nằm ở hạ phân thùy 4 hoặc khối u gan ác tính đơn độc nhưng nằm ở hạ phân thùy 4 chưa di căn xa, đồng thời cần đảm bảo bờ diện cắt đạt tối thiểu 1cm (trương đối).

- U gan ác tính nằm ở hạ phân thùy 4 trên nền gan bệnh lý mà việc cắt gan rộng hơn không thể thực hiện

- Ung thư gan thứ phát nhiều nhân nhưng có nhân ở hạ phân thùy 4 hoặc u gan tái phát ở hạ phân thùy 4 nhưng việc cắt gan cần phải tiết kiệm nhu mô gan (không áp dụng cắt thùy gan trái được)

III. CHỐNG CHỈ ĐỊNH

- U gan ác tính nhưng bờ diện cắt không đảm bảo không có tế bào ung thư, u gan hạ phân thùy 4 xâm lấn vào dây chằng tròn, cuống gan trái

- Đã có di căn xa: phúc mạc, xương, não...

- Bệnh lý nội khoa nặng: bệnh tim mạch, hô hấp, rối loạn đông máu...

IV. CHUẨN BỊ

1. Người thực hiện:

- Là phẫu thuật viên chuyên khoa tiêu hoá, gan mật.

- Có kinh nghiệm phẫu thuật gan mật > 5 năm.

2. Người bệnh:

- Người bệnh phải được làm đầy đủ xét nghiệm, siêu âm ổ bụng và chụp CT hoặc MRI để đánh giá tình trạng bệnh, giai đoạn bệnh. Đánh giá các bệnh lý kèm theo như tim mạch, hô hấp...

- Trường hợp có viêm gan virus B phải được định lượng HBV-DNA và phải được điều trị trước mổ.

- Ngày trước mổ phải được vệ sinh thân thể, cạo lông bộ phận sinh dục, thực tháo sạch hoặc cho uống Fortrans.

- Người bệnh cần được giải thích đầy đủ về bệnh lý, về quy trình phẫu thuật, các tai biến rủi ro có thể xảy ra trong và sau phẫu thuật.

3. Phương tiện:

- Khung van xích nâng thành bụng hoặc bộ van banh thành bụng thông thường
- Bộ dụng cụ phẫu thuật tiêu hoá chung.
- Chỉ tiêu 3.0, 4.0, chỉ không tiêu 4.0, 5.0...
- Dụng cụ cắt gan: pince, dao siêu âm (harmonic scaplel), dao CUSA, dao điện lưỡng cực...

4. Dự kiến thời gian phẫu thuật: 180 phút

V. CÁC BƯỚC TIẾN HÀNH

1. Tư thế:

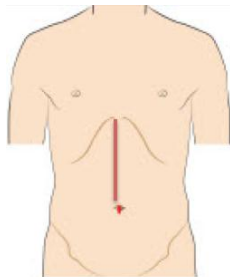
- Người bệnh nằm ngửa, 2 tay dạng vuông góc với người.
- Phẫu thuật viên đứng bên phải người bệnh, người phụ 1 và 2 đứng bên trái, dụng cụ viên đứng cùng bên phẫu thuật viên.

2. Vô cảm:

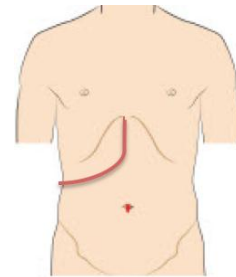
- Gây mê nội khí quản, đặt sonde dạ dày, đặt sonde tiểu, vein ngoại vi. Thường kê một gối nhỏ ở mũi ức để bộc lộ rõ đường mổ, sát trùng toàn bộ ổ bụng từ dưới núm vú đến xương mu.

3. Kỹ thuật:

BƯỚC 1 - mở bụng: Đường mở bụng giữa trên rốn, có thể kéo dưới rốn hoặc đường chữ J bên phải. Đường mổ Mercedes ít được áp dụng.



Hình 1: Đường mổ giữa trên rốn



Hình 2: Đường mổ dưới sườn phải hình J

BƯỚC 2: Đánh giá thương tổn tại gan, hạch cuống gan, nhu mô phần gan còn lại. Đánh giá các bộ phận khác như dạ dày, ruột non... trong ổ bụng, đánh giá tình trạng dịch ổ bụng. Sinh thiết tức thì các tổn thương ngoài gan như hạch cuống gan, nhân phúc mạc nếu nghi ngờ.

BƯỚC 3: Giải phóng gan: Cắt dây chằng tròn, dây chằng liềm, dây chằng tam giác trái, dây chằng vành trái.

BUỚC 4: Kiểm soát cuống hạ phân thùy 4: Cắt túi mật, nên luôn sond qua cổ túi mật vào ống mật chủ để kiểm tra dò mật diện cắt gan. Tách nhu mô gan bờ phải dây chằng tròn, ngay chỗ dây chằng tròn tiếp xúc với nhu mô gan dùng dissector phẫu tích để luôn lạc cuống hạ phân thùy 4, thường có 2 cuống glisson hạ phân thùy 4, cặp kiểm soát sẽ thấy vùng thiếu máu tương ứng với hạ phân thùy 4.

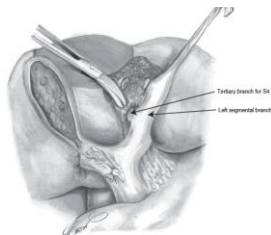
BUỚC 5:Cắt gan theo phương pháp Tôn Thất Tùng

- Dùng dao điện đánh dấu đường cắt gan:Mặt phẳng cắt thứ nhất, đi từ bờ trái tĩnh mạch chủ dưới đi xuống theo đường bám dây chằng liềm đến chỗ bờ phải dây chằng tròn, chỗ tiếp xúc với nhu mô gan hay vị trí cuống hạ phân thùy 4 đã được kiểm soát. Mặt phẳng cắt thứ 2 tương tự như cắt gan trái, ở mặt trên gan đường cắt theo rãnh giữa (thường từ bờ trái tĩnh mạch chủ dưới đến điểm giữa giường túi mật). Ở mặt dưới gan đường cắt cũng xuất phát ở giữa giường túi mật đi về phía bờ phải đáy dây chằng tròn.

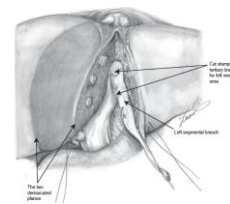
- Cắt nhu mô gan bằng pincer, bằng dao siêu âm hoặc CUSA. Trong quá trình cắt nhu mô gan có thể cặp cuống gan toàn bộ, hoặc cặp chọn lọn nửa cuống gan trái hoặc hoàn toàn không cần cặp cuống gan. Thời gian cặp mỗi lần không quá 15', giữa các lần cặp nghỉ 5'. Phẫu tích và buộc toàn bộ các nhánh mạch ở diện cắt gan có thể dùng dao lưỡng cực hoặc dao siêu âm để cầm máu các nhánh nhỏ.

-Cặp cắt cuống hạ phân thùy 4, khâu buộc với chỉ 3.0 hoặc 4.0.Cặp cắt các nhánh tĩnh mạch gan của hạ phân thùy 4 đổ vào tĩnh mạch gan giữa, khâu buộc cầm máu với chỉ 3.0 hoặc 4.0. Việc cắt gan kèm cả tĩnh mạch gan giữa cũng không gây ảnh hưởng gì.

- Cầm máu diện cắt gan: những điểm chảy máu có thể được khâu cầm máu bằng các mũi chữ X với chỉ 4.0, 5.0 hoặc đốt điện với dao Bipolar.



Hình 3: Cuống gan hạ phân thùy 4, ranh giới đường cắt mặt dưới



Hình 4: Ranh giới đường cắt mặt trên

BUỚC 6: Lau ổ bụng, đặt dẫn lưu: đặt 02 dẫn lưu tại diện cắt, đóng bụng.

VI. THEO DÕI VÀ XỬ TRÍ TAI BIẾN

Khi người bệnh rút được ống nội khí quản thì được chuyển về bệnh phòng, thở Oxy > 48h, nuôi dưỡng bằng đường tĩnh mạch >72h, các xét nghiệm sinh hóa máu, đông máu, công thức máu được thực hiện vào ngày 1, 3, 5, 7 sau mổ. Các biến chứng sau mổ gồm các biến chứng sau:

- Chảy máu trong ổ bụng: chảy máu qua dẫn lưu, hematocrite giảm, phải truyền máu hoặc can thiệp mổ lại cầm máu.

- Rò mật: khi dịch mật qua dẫn lưu > 50ml/ngày trong 3 ngày. Theo dõi và điều trị nội khoa, giữ lại dẫn lưu ổ bụng thời gian dài và luôn mở dẫn lưu mật để giảm áp đường mật.

- Biến chứng khác: nhiễm trùng vết mổ, viêm phổi, nhiễm khuẩn tiết niệu...

CẮT HẠ PHÂN THUYẾT NẮM

I. ĐẠI CƯƠNG

Cắt gan là phẫu thuật cắt bỏ một phần gan bệnh lý, là biện pháp điều trị hiệu quả nhất đối với một số bệnh lý gan, đặc biệt là các bệnh lý ung thư gan nguyên phát. Cắt gan hạ phân thùy 5 là phẫu thuật cắt gan nhỏ, ít gặp trong chuyên khoa Gan mật. Điểm khó khăn trong phẫu thuật là phải phẫu tích được cuống hpt 5 trong nhu mô gan. Luôn dự phòng khả năng phải cắt gan phải trong trường hợp tổn thương nằm sát cuống gan phải.

II. CHỈ ĐỊNH

1. Các tiêu chuẩn liên quan đến thương tổn gan:

- U gan đơn độc hoặc nhiều u nhưng khu trú tại gan phân thùy trước
- Kích thước: không hạn chế.
- Chưa xâm lấn các mạch máu lớn như tĩnh mạch chủ, thân tĩnh mạch cửa.
- Chưa có biểu hiện di căn xa: cơ hoành, phổi, não.

2. Các tiêu chuẩn liên quan đến phần gan còn lại;

- Nhu mô gan còn lại lành hoặc xơ nhẹ.
- Chức năng gan tốt: Child A, Child B
- Không mắc các bệnh lý: tim mạch, hô hấp, đái đường không ổn định, rối loạn đông máu...

III. CHỐNG CHỈ ĐỊNH

- U gan lan toả cả 2 thùy.
- Đã có di căn xa: phúc mạc, xương, não...
- Chức năng gan: ChildC.
- Có biểu hiện tăng áp lực tĩnh mạch cửa: giãn tĩnh mạch thực quản, lách to, số lượng tiểu cầu < 100.000/ml.
- Bệnh lý nội khoa nặng: bệnh tim mạch, hô hấp, rối loạn đông máu...

IV. CHUẨN BỊ

1. Người thực hiện:

- Là phẫu thuật viên chuyên khoa tiêu hoá, gan mật.
- Có kinh nghiệm phẫu thuật gan mật > 5 năm.
- Có kinh nghiệm cắt gan lớn: cắt gan phải, cắt gan trái...
- Có kinh nghiệm cắt gan nhỏ: thùy gan trái, hpt 5-6...

2. Người bệnh:

- Người bệnh phải được làm đầy đủ xét nghiệm đánh giá tình trạng bệnh, giai đoạn bệnh, đánh giá toàn thân (tim mạch, hô hấp, đông máu).

- Người bệnh nên được chụp cắt lớp vi tính đa dãy đo V gan trái còn lại để dự phòng trường hợp phải cắt gan phải do tổn thương nằm sát cuống gan phải. Tính tỷ lệ V gan còn lại/ P cơ thể, nếu tỷ lệ $\geq 1\%$ thì có thể tiến hành cắt gan phải trong trường hợp bắt buộc, nếu tỷ lệ $< 1\%$ phải xem xét trong mổ: dùng cuống mỡ hoặc chỉ thắt tĩnh mạch cửa phải trong mổ và cắt gan phải thì 2.

- Trường hợp có viêm gan virus B phải được định lượng HBV-DNA và phải được điều trị trước mổ.

- Ngày trước mổ phải được vệ sinh thân thể, cạo lông bộ phận sinh dục, thụt tháo sạch.

- Người bệnh cần được giải thích đầy đủ về bệnh lý, về quy trình phẫu thuật, các tai biến rủi ro có thể xảy ra trong và sau phẫu thuật.

3. Phương tiện:

- Khung van xích nâng thành bụng.

- Bộ dụng cụ đại phẫu tiêu hoá.

- Bộ dụng cụ mạch máu: clamp mạch máu các loại, dụng cụ khâu nối mạch máu 4.0, 5.0...

- Chỉ tiêu 3.0, 4.0, chỉ không tiêu 4.0, 5.0...

- Máy siêu âm trong mổ (nếu có)

- Dao mổ cắt gan: dao siêu âm, dao CUSA, dao điện lưỡng cực...

4. Dự kiến thời gian phẫu thuật: 180 phút

V. CÁC BƯỚC TIẾN HÀNH

1. Tư thế:

- Người bệnh nằm ngửa, 2 tay dạng vuông góc với người.

- Phẫu thuật viên đứng bên phải người bệnh, người phụ 1 và 2 đứng bên trái, dụng cụ viên đứng cùng bên phẫu thuật viên.

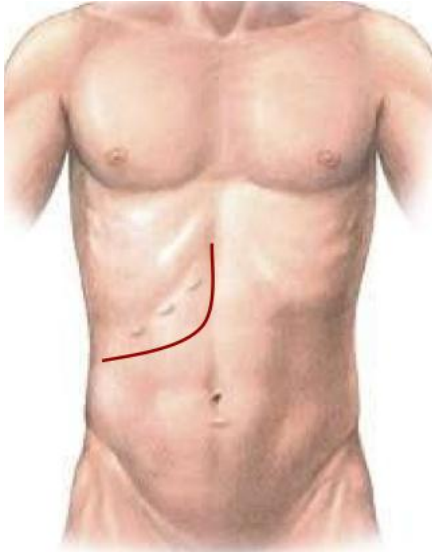
2. Vô cảm:

- Gây mê nội khí quản, đặt sonde dạ dày, đặt sonde tiêu, vein ngoại vi và trung ương. Thường kê một gối nhỏ ở mũi ức để bộc lộ rõ đường mổ, sát trùng toàn bộ ổ bụng từ dưới núm vú đến xương mu.

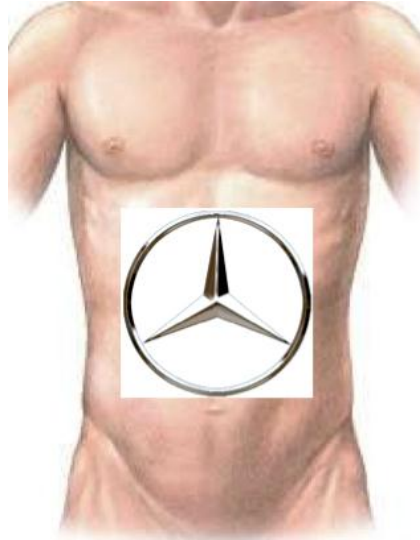3. Kỹ thuật:

BƯỚC 1 - mở bụng: tùy theo thương tổn, chủ yếu mở đường dưới sườn mở rộng

lên mũi ức hoặc đường chữ J.



Hình 1: Đường mổ chữ J



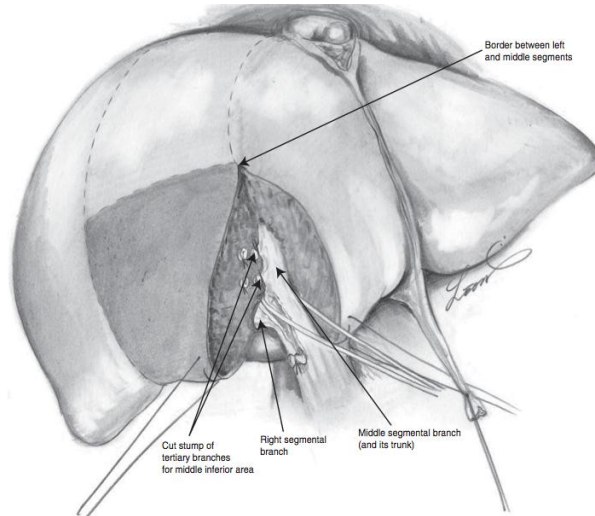
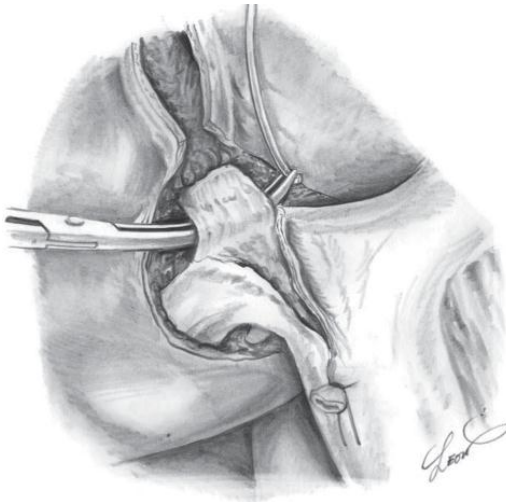
Hình 2: Đường mổ Mercedes

BƯỚC 2: Đánh giá thương tổn đại thể ổ bụng, hạch cuống gan, tổ chức u gan. Sinh thiết tức thì tổn thương gan và phần nhu mô gan lành để xác định bản chất tổn thương và mức độ xơ gan.

BƯỚC 3: Giải phóng gan: dây chằng tròn, dây chằng liềm, dây chằng tam giác, dây chằng vành, dây chằng gan tá tràng. Nên di động gan phải để thuận lợi cho quá trình phẫu thuật.

BƯỚC 4: Phẫu tích kiểm soát các thành phần cuống gan phân thùy trước.

- Cắt túi mật, luồn sonde nhựa qua ống cổ túi mật vào ống mật chủ, cố định.



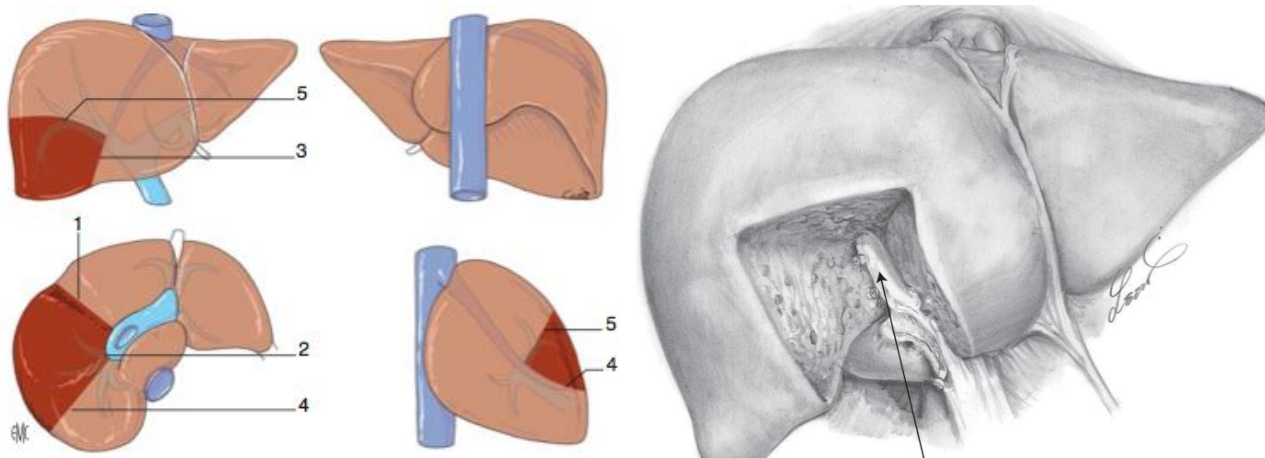
Hình 3: kiểm soát cuống phân thùy trước và cuống hạ phân thùy 5

- Kiểm soát cuống phân thùy trước: có thể phẫu tích từng thành phần cuống phân thùy trước gồm đm phân thùy trước (tách ra từ đm gan phải) và tĩnh mạch cửa phân thùy trước; hoặc kiểm soát cả cuống phân thùy trước bằng cách tách nhẹ nhu mô gan khỏi cuống Glisson phân thùy trước (thường bằng kéo đầu tù) rồi luồn lặc qua cuống phân thùy trước.

BUỚC 5: Cắt gan theo phương pháp Tôn Thất Tùng

- Xác định diện cắt gan: cặp cuống phân thùy trước xác định đường thiếu máu, trường hợp đường thiếu máu không rõ có thể sử dụng siêu âm trong mổ để xác định đường đi của tĩnh mạch gan phải và tĩnh mạch gan giữa. Diện cắt gan sẽ nằm bên trái tĩnh mạch gan phải và bên phải tĩnh mạch gan giữa. Còn diện cắt ngang phía trên sẽ theo đường thiếu máu khi kiểm soát được cuống của hạ phân thùy 5 hoặc bằng siêu âm trong mổ xác định diện cắt phía trên không vào cuống của hạ phân thùy 8.

- Cắt nhu mô gan: cặp cuống phân thùy trước. Cắt nhu mô gan bằng pincer, bằng dao siêu âm hoặc CUSA. Trong quá trình cắt nhu mô gan có thể cặp cuống gan toàn bộ, hoặc chỉ cặp chọn lọc cuống gan phải hoặc trái (thời gian cặp mỗi lần không quá 15', giữa các lần cặp nghỉ 5'). Phẫu tích và buộc toàn bộ các nhánh của tĩnh mạch gan phải và giữa ở diện cắt gan có thể dùng dao lưỡng cực hoặc dao siêu âm để cầm máu các nhánh nhỏ. Thường bắt đầu bằng cắt nhu mô gan phía tĩnh mạch gan giữa trước, khi bộc lộ được cuống phân thùy trước sẽ phẫu tích và cắt các nhánh mạch của cuống hạ phân thùy 5. Chú ý bảo tồn các nhánh của hạ phân thùy 8. Các nhánh của hạ phân thùy 5 được buộc và cắt, có thể khâu lại bằng các mũi chỉ Prolen 4.0 hoặc 5.0.



Hình 4: diện cắt nhu mô gan hạ phân thùy 5

Lúc đó sẽ thấy đường thiếu máu ở diện trên và bên phải (trùng với đường thiếu máu khi cặp cuống phân thủy trước). Tiếp tục cắt nhu mô gan phía bờ trái của tĩnh mạch gan phải và nối với diện thiếu máu phía trên. Diện cắt phía sâu sẽ dừng lại ở chỗ chia cuống phân thủy trước và phân thủy sau.

- Cầm máu diện cắt gan: sau khi cắt gan thường nâng huyết áp lên để phát hiện những điểm chảy máu, khâu cầm máu bằng các mũi chữ X với chỉ không tiêu số nhỏ (prolene 4.0, 5.0). Trường hợp rối loạn đông máu, không cầm được máu phải chèn gạc ở diện cắt gan hoặc khâu ép toàn bộ diện cắt gan.

- Kiểm soát rò mật: đối với phẫu thuật cắt gan phức tạp sau khi cắt túi mật thường luôn ống sonde số nhỏ (6Fr) qua ống cổ túi mật vào ống mật chủ. Sau khi cắt gan sẽ bơm qua ống dẫn lưu đặt trong đường mật để xem có rò mật tại diện cắt gan. Có thể rút sonde hoặc lưu sonde trong 3 tuần.

BUỚC 6: Lau ổ bụng, đặt dẫn lưu: đặt 02 dẫn lưu tại diện cắt, đóng bụng.

VI. THEO DÕI VÀ XỬ TRÍ TAI BIẾN

Khi người bệnh rút được ống nội khí quản thì được chuyển về bệnh phòng, thở Oxy > 48h, nuôi dưỡng bằng đường tĩnh mạch > 72h, các xét nghiệm sinh hóa máu, đông máu, công thức máu được thực hiện vào ngày 1, 3, 5, 7 sau mổ. Các biến chứng sau mổ gồm các biến chứng sau:

- Rò mật: khi dịch mật qua dẫn lưu > 50ml/ngày trong 3 ngày. Theo dõi và điều trị nội khoa, giữ lại dẫn lưu ổ bụng thời gian dài và luôn mở dẫn lưu mật để giảm áp đường mật.

- Chảy dịch ổ bụng: > 500ml/ngày trong > 3 ngày. Điều trị nội khoa bằng bù Albumin, thuốc lợi tiểu...

- Biến chứng khác: nhiễm trùng vết mổ, viêm phổi, nhiễm khuẩn tiết niệu...

CẮT HẠ PHÂN THUỶ SÁU

I. ĐẠI CƯƠNG

Cắt gan là phẫu thuật cắt bỏ một phần gan bệnh lý, là biện pháp điều trị hiệu quả nhất đối với một số bệnh lý gan, đặc biệt là các bệnh lý ung thư gan nguyên phát. Cắt gan HPT VI là phẫu thuật cắt gan nhỏ, thường kèm theo cắt túi mật trong trường hợp có bệnh lý tại túi mật (viêm, sỏi, polip) hoặc người bệnh trên 50 T. Cắt gan HPT VI là phẫu thuật cắt gan nhỏ thường gặp trong chuyên khoa Gan mật, ít có biến chứng

II. CHỈ ĐỊNH

1. Các tiêu chuẩn liên quan đến thương tổn gan:

- U gan đơn độc hoặc nhiều u nhưng khu trú tại gan http VI
- Kích thước: không hạn chế.
- Chưa xâm lấn các mạch máu lớn như tĩnh mạch chủ
- Chưa có biểu hiện di căn xa: cơ hoành, phổi, não.

2. Các tiêu chuẩn liên quan đến phần gan còn lại;

- Nhu mô gan còn lại lành hoặc xơ nhẹ.
- Chức năng gan tốt: Child A, Child B 7đ
- Thể tích gan còn lại đủ: >1% trọng lượng cơ thể. Thông thường đối với cắt gan nhỏ thì thể tích gan còn lại đủ không cần thiết phải đo thể tích gan tuy nhiên nếu được đo thể tích gan thì an toàn hơn cho người bệnh do đó nên khuyến cáo đo thể tích gan
- Không mắc các bệnh lý: tim mạch, hô hấp, đái đường không ổn định, rối loạn đông máu...

III. CHỐNG CHỈ ĐỊNH

- U gan lan toả cả 2 thùy.
- Đã có di căn xa: phúc mạc, xương, não...
- Chức năng gan: Child B, C.
- Có biểu hiện tăng áp lực tĩnh mạch cửa: giãn tĩnh mạch thực quản, lách to, số lượng tiểu cầu < 100.000/ml.
- Bệnh lý nội khoa nặng: bệnh tim mạch, hô hấp, rối loạn đông máu...

IV. CHUẨN BỊ

1. Người thực hiện:

- Là phẫu thuật viên chuyên khoa tiêu hoá, gan mật.
- Có kinh nghiệm phẫu thuật gan mật > 5 năm.

2. Người bệnh:

- Người bệnh phải được làm đầy đủ xét nghiệm đánh giá tình trạng bệnh, giai đoạn bệnh, đánh giá toàn thân (tim mạch, hô hấp, đông máu).

- Người bệnh phải được chụp cắt lớp vi tính đa dãy đo V gan còn lại. Tính tỷ lệ V gan còn lại/ P cơ thể.

- Trường hợp có viêm gan virus B phải được định lượng HBV-DNA và phải được điều trị trước mổ.

- Ngày trước mổ phải được vệ sinh thân thể, cạo lông bộ phận sinh dục, thật tháo sạch, trong trường hợp khối u gan xâm lấn đại tràng hoặc tá tràng thì phải được tẩy ruột bằng Fortrans (3 gói pha 3000ml uống trong 3h).

- Người bệnh cần được giải thích đầy đủ về bệnh lý, về quy trình phẫu thuật, các tai biến rủi ro có thể xảy ra trong và sau phẫu thuật.

3. Phương tiện:

- Khung van xích nâng thành bụng.

- Bộ dụng cụ đại phẫu tiêu hoá.

- Bộ dụng cụ mạch máu: clamp mạch máu các loại, dụng cụ khâu nối mạch máu 4.0, 5.0...

- Chỉ tiêu 3.0, 4.0, chỉ không tiêu 4.0, 5.0...

- Dao mổ cắt gan: dao siêu âm (harmonic scaplel), dao CUSA, dao điện lưỡng cực...

4. Dự kiến thời gian phẫu thuật: 180 phút

V. CÁC BƯỚC TIẾN HÀNH

1. Tư thế:

- Người bệnh nằm ngửa, 2 tay dạng vuông góc với người.

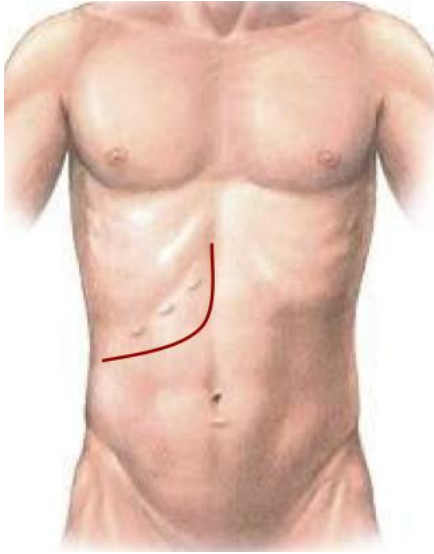
- Phẫu thuật viên đứng bên phải người bệnh, người phụ 1 và 2 đứng bên trái, dụng cụ viên đứng cùng bên phẫu thuật viên.

2. Vô cảm:

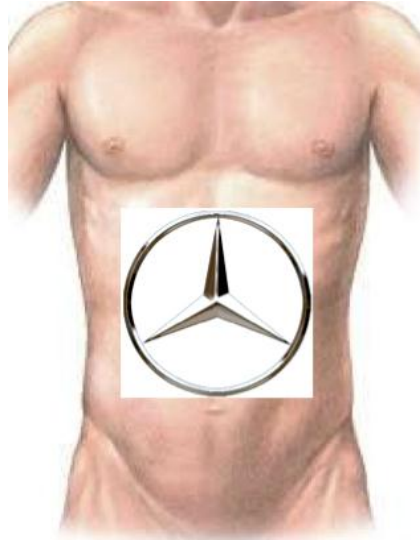
- Gây mê nội khí quản, đặt sonde dạ dày, đặt sonde tiểu, vein ngoại vi và trung ương. Thường kê một gối nhỏ ở mũi ức để bộc lộ rõ đường mổ, sát trùng toàn bộ ổ bụng từ dưới núm vú đến xương mu.

3. Kỹ thuật:

BƯỚC 1 - mở bụng: tùy theo thương tổn, chủ yếu mở đường dưới sườn mở rộng lên mũi ức hoặc đường chữ J, hoặc đường trắng giữa trên dưới rốn



Hình 1: Đường mổ chữ J



Hình 2: Đường mổ Mercedes

BUỚC 2: Đánh giá thương tổn đại thể ổ bụng, hạch cuống gan, tổ chức u gan. Sinh thiết tức thì tổn thương gan và phần nhu mô gan lành để xác định bản chất tổn thương và mức độ xơ gan.

BUỚC 3: Giải phóng gan: dây chằng tròn, dây chằng liềm, dây chằng tam giác, dây chằng vành, dây chằng gan tá tràng. Giải phóng toàn bộ gan ra khỏi mặt trước tĩnh mạch chủ dưới, thắt các nhánh tĩnh mạch gan phụ.

BUỚC 4: Phẫu tích kiểm soát các thành phần cuống gan: động mạch gan, tĩnh mạch cửa. Cắt túi mật, luồn sonde nhựa qua ống cổ túi mật vào ống mật chủ, cố định. Phẫu tích kiểm soát các thành phần của cuống phân thủy sau.

BUỚC 5: Cắt gan theo phương pháp Tôn Thất Tùng

- Dùng dao điện đánh dấu diện cắt gan ở HPT VI sao cho đường cắt gan cách bờ khối u 1cm

- Cặp chọn lọc cuống phân thủy sau thấy phần gan thiếu máu, đánh dấu đường cắt gan HPT VI bằng dao điện. Trong trường hợp có siêu âm trong mổ thì sẽ xác định cuống HPT VI và VII còn nếu không có siêu âm trong mổ thì chỉ đôi phân thủy sau ra làm 2, nửa trên liên tiếp với vòm hoành là HPT VII, nửa dưới là HPT VI. Sau khi xác định được ranh giới cắt gan ở mặt trên thì gióng thẳng xuống phía mặt dưới để đánh dấu đường cắt gan ở mặt dưới.

- Cắt nhu mô gan bằng pincer, bằng dao siêu âm hoặc CUSA. Trong quá trình cắt nhu mô gan có thể cặp cuống gan phân thủy sau thời gian cặp mỗi lần không quá 15',

giữa các lần cặp nghỉ 5'. Phẫu tích và buộc toàn bộ các nhánh mạch ở diện cắt gan có thể dùng dao lưỡng cực hoặc dao siêu âm để cầm máu các nhánh nhỏ.

- Các cuống mạch lớn như nhánh tĩnh mạch gan phải, cuống HPT VI phải được khâu bằng chỉ mạch máu 5.0.

- Cầm máu diện cắt gan: sau khi cắt gan thường nâng huyết áp lên để phát hiện những điểm chảy máu, khâu cầm máu bằng các mũi chữ X với chỉ không tiêu số nhỏ (prolene 4.0, 5.0). Trường hợp rối loạn đông máu, không cầm được máu phải chèn gạc ở diện cắt gan hoặc khâu ép toàn bộ diện cắt gan.

- Kiểm soát rò mật: đối với phẫu thuật cắt gan HPT VI sau khi cắt túi mật thường luôn ống sonde số nhỏ (6Fr) qua ống cổ túi mật vào ống mật chủ. Sau khi cắt gan sẽ bơm qua ống dẫn lưu đặt trong đường mật để xem có rò mật tại diện cắt gan. Sau đó rút sonde dẫn lưu mật và buộc lại ống cổ túi mật bằng chỉ 3.0.

BUỚC 6: Lau ổ bụng, đặt dẫn lưu: đặt 02 dẫn lưu tại diện cắt, đóng bụng.

VI. THEO DÕI VÀ XỬ TRÍ TẠI BIẾN

Khi người bệnh rút được ống nội khí quản thì được chuyển về bệnh phòng, thở Oxy > 48h, nuôi dưỡng bằng đường tĩnh mạch > 72h, các xét nghiệm sinh hóa máu, đông máu, công thức máu được thực hiện vào ngày 1, 3, 5, 7 sau mổ. Các biến chứng sau mổ gồm các biến chứng sau:

- Suy gan sau mổ: theo tiêu chuẩn Belghiti 2005 “50-50”: bilirubin > 50 μ mo/l; tỷ lệ prothrombin < 50% vào ngày thứ 5 sau mổ. Điều trị nội khoa: chống nhiễm trùng, đảm bảo chức năng thận, bồi phụ Albumin, thuốc hỗ trợ chức năng gan, thuốc lợi mật. Trường hợp không có kết quả phải tiến hành lọc huyết tương.

- Chảy máu trong ổ bụng: chảy máu qua dẫn lưu, hematocrite giảm, phải truyền máu hoặc can thiệp mổ lại cầm máu.

- Rò mật: khi dịch mật qua dẫn lưu > 50ml/ngày trong 3 ngày. Theo dõi và điều trị nội khoa, giữ lại dẫn lưu ổ bụng thời gian dài và luôn mở dẫn lưu mật để giảm áp đường mật.

- Chảy dịch ổ bụng: > 500ml/ngày trong > 3 ngày. Điều trị nội khoa bằng bù Albumin, thuốc lợi tiểu...

- Biến chứng khác: nhiễm trùng vết mổ, viêm phổi, nhiễm khuẩn tiết niệu...

CẮT HẠ PHÂN THUYẾT BẢY

I. ĐẠI CƯƠNG

Cắt gan là phẫu thuật cắt bỏ một phần gan bệnh lý, là biện pháp điều trị hiệu quả nhất đối với một số bệnh lý gan, đặc biệt là các bệnh lý ung thư gan nguyên phát. Cắt gan hạ phân thùy 7 là phẫu thuật cắt gan nhỏ, ít gặp trong chuyên khoa Gan mật, điểm khó khăn trong phẫu thuật là phải phẫu tích được cuống hpt 7 trong nhu mô gan. Luôn dự phòng khả năng phải cắt gan phân thùy sau trong trường hợp tổn thương nằm sát cuống phân thùy sau.

II. CHỈ ĐỊNH

1. Các tiêu chuẩn liên quan đến thương tổn gan:

- U gan đơn độc hoặc nhiều u nhưng khu trú tại gan phân thùy sau và ở hạ phân thùy 7.
- Kích thước: không hạn chế.
- Chưa xâm lấn các mạch máu lớn như tĩnh mạch chủ, thân tĩnh mạch cửa.
- Chưa có biểu hiện di căn xa: cơ hoành, phổi, não.

2. Các tiêu chuẩn liên quan đến phần gan còn lại;

- Nhu mô gan còn lại lành hoặc xơ nhẹ.
- Chức năng gan tốt: Child A, Child B
- Không mắc các bệnh lý: tim mạch, hô hấp, đái đường không ổn định, rối loạn đông máu...

III. CHỐNG CHỈ ĐỊNH

- U gan lan toả cả 2 thùy.
- Đã có di căn xa: phúc mạc, xương, não...
- Chức năng gan: Child C.
- Có biểu hiện tăng áp lực tĩnh mạch cửa: giãn tĩnh mạch thực quản, lách to, số lượng tiểu cầu < 100.000/ml.
- Bệnh lý nội khoa nặng: bệnh tim mạch, hô hấp, rối loạn đông máu...

IV. CHUẨN BỊ

1. Người thực hiện:

- Là phẫu thuật viên chuyên khoa tiêu hoá, gan mật.
- Có kinh nghiệm phẫu thuật gan mật > 5 năm.
- Có kinh nghiệm cắt gan lớn: cắt gan phải, cắt gan trái...

- Có kinh nghiệm cắt gan nhỏ: thùy gan trái, hpt 5-6...

2. Người bệnh:

- Người bệnh phải được làm đầy đủ xét nghiệm đánh giá tình trạng bệnh, giai đoạn bệnh, đánh giá toàn thân (tim mạch, hô hấp, đông máu).

- Người bệnh nên được chụp cắt lớp vi tính đa dãy để dựng hình nghiên cứu giải phẫu cuống gan phải, cuống phân thùy sau, các nhánh tĩnh mạch gan phải, tĩnh mạch gan phải phụ...

- Trường hợp có viêm gan virus B phải được định lượng HBV-DNA và phải được điều trị trước mổ.

- Ngày trước mổ phải được vệ sinh thân thể, cạo lông bộ phận sinh dục,剃 ạo sạch.

- Người bệnh cần được giải thích đầy đủ về bệnh lý, về quy trình phẫu thuật, các tai biến rủi ro có thể xảy ra trong và sau phẫu thuật.

3. Phương tiện:

- Khung van xích nâng thành bụng.

- Bộ dụng cụ đại phẫu tiêu hoá.

- Bộ dụng cụ mạch máu: clamp mạch máu các loại, dụng cụ khâu nối mạch máu 4.0, 5.0...

- Chỉ tiêu 3.0, 4.0, chỉ không tiêu 4.0, 5.0...

- Máy siêu âm trong mổ (nếu có)

- Dao mổ cắt gan: dao siêu âm (harmonic scaplel), dao CUSA, dao điện lưỡng cực...

4. Dự kiến thời gian phẫu thuật: 180 phút

V. CÁC BƯỚC TIẾN HÀNH

1. Tư thế:

- Người bệnh nằm ngửa, 2 tay dạng vuông góc với người.

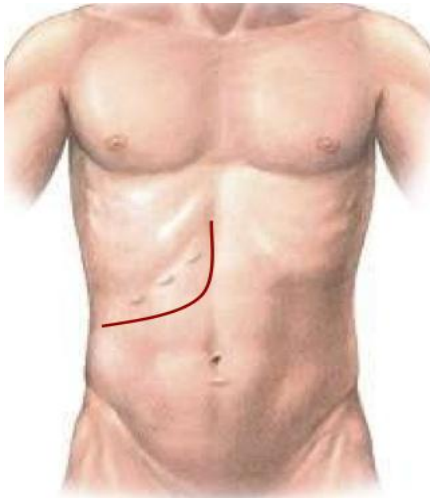
- Phẫu thuật viên đứng bên phải người bệnh, người phụ 1 và 2 đứng bên trái, dụng cụ viên đứng cùng bên phẫu thuật viên.

2. Vô cảm:

- Gây mê nội khí quản, đặt sonde dạ dày, đặt sonde tiêu, vein ngoại vi và trung ương. Thường kê một gối nhỏ ở mũi ức để bộc lộ rõ đường mổ, sát trùng toàn bộ ổ bụng từ dưới núm vú đến xương mu.

3. Kỹ thuật:

BUỚC 1 - mở bụng: tùy theo thương tổn, chủ yếu mở đường dưới sườn mở rộng lên mũi ức hoặc đường chữ J.



Hình 1: Đường mổ chữ J



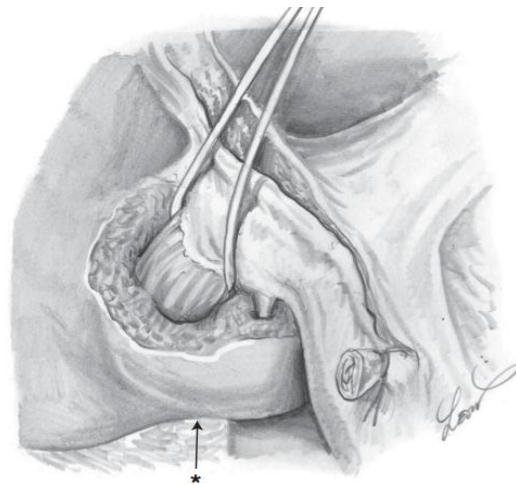
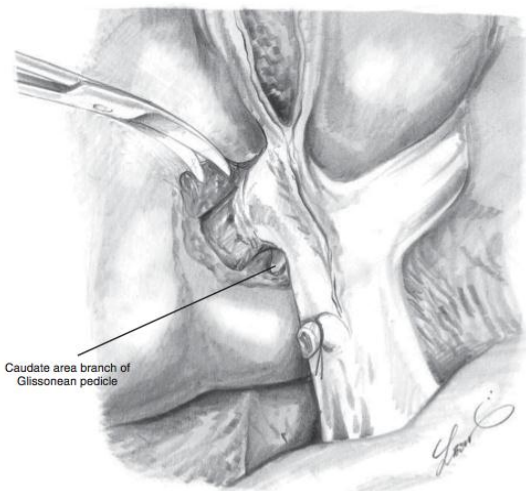
Hình 2: Đường mổ Mercedes

BUỚC 2: Đánh giá thương tổn đại thể ổ bụng, hạch cuống gan, tổ chức u gan. Sinh thiết tức thì tổn thương gan và phân nhu mô gan lạnh để xác định bản chất tổn thương và mức độ xơ gan.

BUỚC 3: Giải phóng gan: dây chằng tròn, dây chằng liềm, dây chằng tam giác, dây chằng vành, dây chằng gan tá tràng. Giải phóng toàn bộ gan phải khỏi mặt trước tĩnh mạch chủ dưới, cặp và cắt các nhánh tĩnh mạch gan phải phụ. Luôn lắ tĩnh mạch gan phải.

BUỚC 4: Phẫu tích kiểm soát các thành phần cuống gan phân thùy sau.

- Cắt túi mật, luôn sonde nhựa qua ống cổ túi mật vào ống mật chủ, cố định.



Hình 3: phẫu tích kiểm soát cuống phân thùy sau

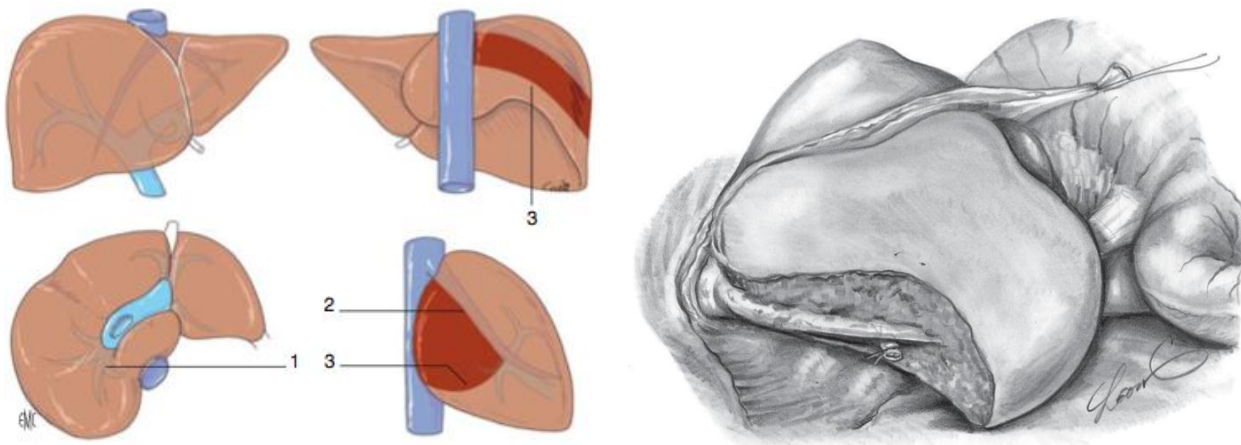
- Kiểm soát cuống phân thùy sau: có thể phẫu tích từng thành phần cuống phân thùy sau gồm đm phân thùy sau (tách ra từ đm gan phải) và tĩnh mạch cửa phân thùy sau; hoặc kiểm soát cả cuống phân thùy sau bằng cách tách nhẹ nhu mô gan khỏi cuống Glisson phân thùy sau (thường bằng kéo đầu tù) rồi luôn lắ qua cuống phân thùy sau.

BUỚC 5: Cắt gan theo phương pháp Tôn Thất Tùng

- Xác định diện cắt gan: cặp cuống phân thùy sau để xác định đường thiếu máu, trường hợp đường thiếu máu không rõ có thể sử dụng siêu âm trong mổ để xác định đường đi của tĩnh mạch gan phải. Diện cắt gan sẽ nằm bên phải tĩnh mạch gan phải, còn diện cắt ngang phía trên sẽ theo đường thiếu máu khi kiểm soát được cuống của hạ phân thùy 7 hoặc bằng siêu âm trong mổ xác định diện cắt phía trên không vào cuống của hạ phân thùy 6.

- Cắt nhu mô gan: cặp cuống phân thùy sau. Cắt nhu mô gan bằng pincer, bằng dao siêu âm hoặc CUSA. Trong quá trình cắt nhu mô gan có thể cặp chọn lọc cuống gan phải hoặc trái (thời gian cặp mỗi lần không quá 15', giữa các lần cặp nghỉ 5'). Phẫu tích và buộc toàn bộ các nhánh của tĩnh mạch gan phải và giữa ở diện cắt gan có thể dùng dao lưỡng cực hoặc dao siêu âm để cầm máu các nhánh nhỏ. Thường bắt đầu bằng cắt nhu mô gan từ phía trên dọc bờ phải của tĩnh mạch gan phải, khi bộc lộ được cuống phân thùy sau sẽ phẫu tích và cắt các nhánh mạch của cuống hạ phân thùy 7. Chú ý bảo tồn các nhánh của hạ phân thùy 6. Các nhánh của hạ phân thùy 7 được buộc và cắt, có thể khâu lại bằng các mũi chỉ Prolen 4.0 hoặc 5.0.

Lúc đó sẽ thấy đường thiếu máu ở diện bên dưới và phía mặt sau gan (thường dọc theo mặt trước tĩnh mạch chủ dưới). Tiếp tục cắt nhu mô gan theo đường thiếu máu và diện cắt sẽ dừng lại ở mặt trước tĩnh mạch chủ dưới đoạn sau gan.



Hình 4: diện cắt nhu mô gan hạ phân thùy 7

- Cầm máu diện cắt gan: sau khi cắt gan thường nâng huyết áp lên để phát hiện những điểm chảy máu, khâu cầm máu bằng các mũi chữ X với chỉ không tiêu số nhỏ (prolene 4.0, 5.0). Trường hợp rối loạn đông máu, không cầm được máu phải chèn gạc ở diện cắt gan hoặc khâu ép toàn bộ diện cắt gan.

- Kiểm soát rò mật: đối với phẫu thuật cắt gan phức tạp sau khi cắt túi mật thường luôn ống sonde số nhỏ (6Fr) qua ống cổ túi mật vào ống mật chủ. Sau khi cắt gan sẽ bơm qua ống dẫn lưu đặt trong đường mật để xem có rò mật tại diện cắt gan. Có thể rút sonde hoặc lưu sonde trong 3 tuần.

BUỚC 6: Lau ổ bụng, đặt dẫn lưu: đặt 02 dẫn lưu tại diện cắt, đóng bụng.

VI. THEO DÕI VÀ NGUYÊN TẮC XỬ TRÍ TAI BIẾN, BIẾN CHỨNG

Khi người bệnh rút được ống nội khí quản thì được chuyển về bệnh phòng, thở Oxy > 48h, nuôi dưỡng bằng đường tĩnh mạch >72h, các xét nghiệm sinh hóa máu, đông máu, công thức máu được thực hiện vào ngày 1, 3, 5, 7 sau mổ. Các biến chứng sau mổ gồm các biến chứng sau:

- Rò mật: khi dịch mật qua dẫn lưu > 50ml/ngày trong 3 ngày. Theo dõi và điều trị nội khoa, giữ lại dẫn lưu ổ bụng thời gian dài và luôn mở dẫn lưu mật để giảm áp đường mật.

- Chảy dịch ổ bụng: > 500ml/ngày trong > 3 ngày. Điều trị nội khoa bằng bù Albumin, thuốc lợi tiểu...

- Biến chứng khác: nhiễm trùng vết mổ, viêm phổi, nhiễm khuẩn tiết niệu...

CẮT HẠ PHÂN THUYẾT TÁM

I. ĐẠI CƯƠNG

Cắt gan là phẫu thuật cắt bỏ một phần gan bệnh lý, là biện pháp điều trị hiệu quả nhất đối với một số bệnh lý gan, đặc biệt là các bệnh lý ung thư gan nguyên phát. Cắt gan hạ phân thùy 8 là phẫu thuật cắt gan nhỏ, ít gặp trong chuyên khoa Gan mật, điểm khó khăn trong phẫu thuật là phải phẫu tích được cuống hpt 8 trong nhu mô gan và phải bảo tồn tĩnh mạch gan giữa và phải. Luôn dự phòng khả năng phải cắt gan phân thùy trước hoặc thậm chí cắt gan phải trong trường hợp tổn thương nằm sát cuống phân thùy trước hoặc cuống gan phải.

II. CHỈ ĐỊNH

1. Các tiêu chuẩn liên quan đến thương tổn gan:

- U gan đơn độc hoặc nhiều u nhưng khu trú tại gan phân thùy sau và ở hạ phân thùy 8.

- Kích thước: không hạn chế.

- Chưa xâm lấn các mạch máu lớn như tĩnh mạch chủ, thân tĩnh mạch cửa.

- Chưa có biểu hiện di căn xa: cơ hoành, phổi, não.

2. Các tiêu chuẩn liên quan đến phần gan còn lại;

- Nhu mô gan còn lại lành hoặc xơ nhẹ.

- Chức năng gan tốt: Child A, Child B

- Không mắc các bệnh lý: tim mạch, hô hấp, đái đường không ổn định, rối loạn đông máu...

III. CHỐNG CHỈ ĐỊNH

- U gan lan toả cả 2 thùy.

- Đã có di căn xa: phúc mạc, xương, não...

- Chức năng gan: ChildC.

- Có biểu hiện tăng áp lực tĩnh mạch cửa: giãn tĩnh mạch thực quản, lách to, số lượng tiểu cầu < 100.000/ml.

- Bệnh lý nội khoa nặng: bệnh tim mạch, hô hấp, rối loạn đông máu...

IV. CHUẨN BỊ

1. Người thực hiện:

- Là phẫu thuật viên chuyên khoa tiêu hoá, gan mật.

- Có kinh nghiệm phẫu thuật gan mật > 5 năm.

- Có kinh nghiệm cắt gan lớn: cắt gan phải, cắt gan trái...
- Có kinh nghiệm cắt gan nhỏ: thùy gan trái, hpt 5-6...

2. Người bệnh:

- Người bệnh phải được làm đầy đủ xét nghiệm đánh giá tình trạng bệnh, giai đoạn bệnh, đánh giá toàn thân (tim mạch, hô hấp, đông máu).

- Người bệnh nên được chụp cắt lớp vi tính đa dãy đo V gan trái còn lại để dự phòng trường hợp phải cắt gan phải do tổn thương nằm sát cuống gan phải. Tính tỷ lệ V gan còn lại/ P cơ thể, nếu tỷ lệ $\geq 1\%$ thì có thể tiến hành cắt gan phải trong trường hợp bắt buộc, nếu tỷ lệ $< 1\%$ phải xem xét trong mổ: dùng cuộc mổ hoặc chỉ thắt tĩnh mạch cửa phải trong mổ và cắt gan phải thì 2. Ngoài ra phải dựng hình nghiên cứu giải phẫu cuống gan phải, cuống phân thùy trước, các nhánh tĩnh mạch gan phải, tĩnh mạch gan giữa...

- Trường hợp có viêm gan virus B phải được định lượng HBV-DNA và phải được điều trị trước mổ.

- Ngày trước mổ phải được vệ sinh thân thể, cạo lông bộ phận sinh dục, thụt tháo sạch.

- Người bệnh cần được giải thích đầy đủ về bệnh lý, về quy trình phẫu thuật, các tai biến rủi ro có thể xảy ra trong và sau phẫu thuật.

3. Phương tiện:

- Khung van xích nâng thành bụng.
- Bộ dụng cụ đại phẫu tiêu hoá.
- Bộ dụng cụ mạch máu: clamp mạch máu các loại, dụng cụ khâu nối mạch máu 4.0, 5.0...
- Chỉ tiêu 3.0, 4.0, chỉ không tiêu 4.0, 5.0...
- Máy siêu âm trong mổ (nếu có)
- Dao mổ cắt gan: dao siêu âm (harmonic scaplel), dao CUSA, dao điện lưỡng cực...

4. Dự kiến thời gian phẫu thuật: 180 phút

V. CÁC BƯỚC TIẾN HÀNH

1. Tư thế:

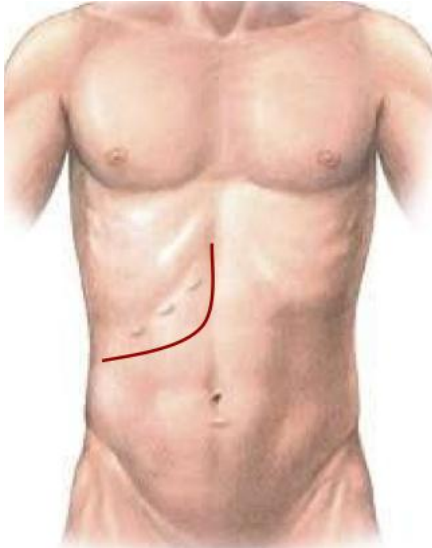
- Người bệnh nằm ngửa, 2 tay dạng vuông góc với người.
- Phẫu thuật viên đứng bên phải người bệnh, người phụ 1 và 2 đứng bên trái, dụng cụ viên đứng cùng bên phẫu thuật viên.

2. Vô cảm:

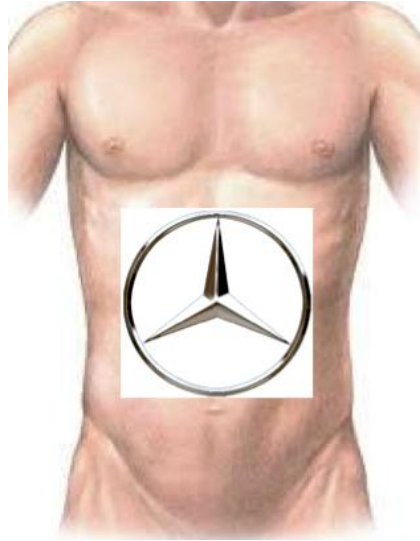
- Gây mê nội khí quản, đặt sonde dạ dày, đặt sonde tiểu, vein ngoại vi và trung ương. Thường kê một gối nhỏ ở mũi ức để bộc lộ rõ đường mổ, sát trùng toàn bộ ổ bụng từ dưới núm vú đến xương mu.

3. Kỹ thuật:

BƯỚC 1 - mở bụng: tùy theo thương tổn, chủ yếu mở đường dưới sườn mở rộng lên mũi ức hoặc đường chữ J.



Hình 1: Đường mổ chữ J



Hình 2: Đường mổ Mercedes

BƯỚC 2: Đánh giá thương tổn đại thể ổ bụng, hạch cuống gan, tổ chức u gan. Sinh thiết tức thì tổn thương gan và phần nhu mô gan lành để xác định bản chất tổn thương và mức độ xơ gan.

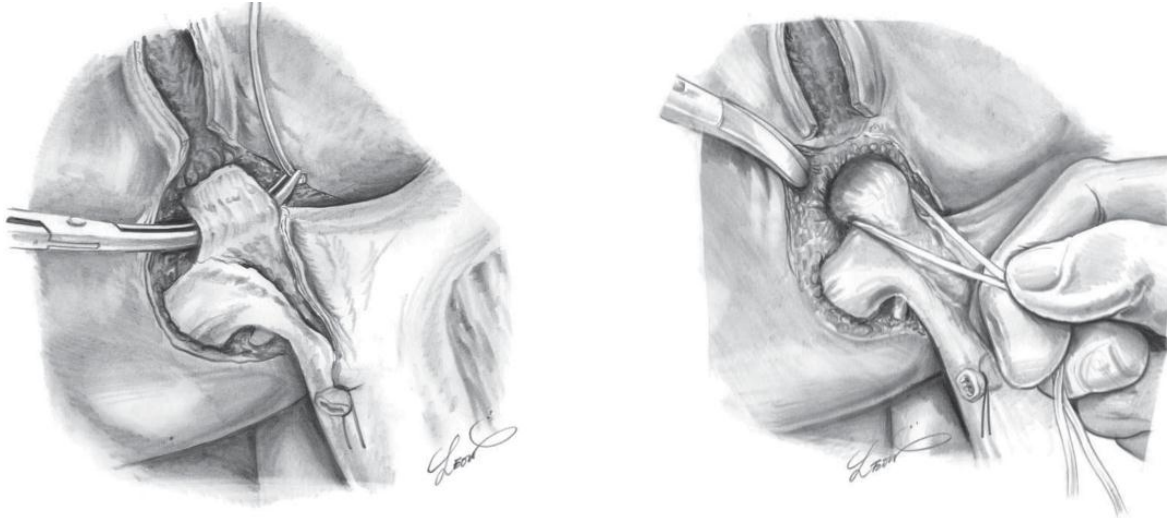
BƯỚC 3: Giải phóng gan: dây chằng tròn, dây chằng liềm, dây chằng tam giác, dây chằng vành, dây chằng gan tá tràng. Nên di động gan phải để dễ dàng cho việc cắt gan hạ phân thùy 8 nhất là khi phẫu tích vào tĩnh mạch gan phải.

BƯỚC 4: Phẫu tích kiểm soát các thành phần cuống gan phân thùy trước.

- Cắt túi mật, luồn sonde nhựa qua ống cổ túi mật vào ống mật chủ, cố định.
- Kiểm soát cuống phân thùy trước: có thể phẫu tích từng thành phần cuống phân thùy trước gồm đm phân thùy trước (tách ra từ đm gan phải) và tĩnh mạch cửa phân thùy sau; hoặc kiểm soát cả cuống phân thùy trước bằng cách tách nhẹ nhu mô gan khỏi cuống Glisson phân thùy trước (thường bằng kéo đầu tù) rồi luồn lác qua cuống phân thùy trước.

BƯỚC 5: Cắt gan theo phương pháp Tôn Thất Tùng

- Xác định diện cắt gan: cặp cuống phân thùy sau để xác định đường thiếu máu, trường hợp đường thiếu máu không rõ có thể sử dụng siêu âm trong mổ để xác định đường đi của tĩnh mạch gan phải và tĩnh mạch gan giữa. Diện cắt gan phía bên trái sẽ nằm bên phải tĩnh mạch gan giữa, diện cắt bên phải sẽ nằm bên trái tĩnh mạch gan phải, diện cắt dưới sẽ theo đường thiếu máu của hạ phân thùy 8.



Hình 3: kiểm soát cuống gan phân thùy trước

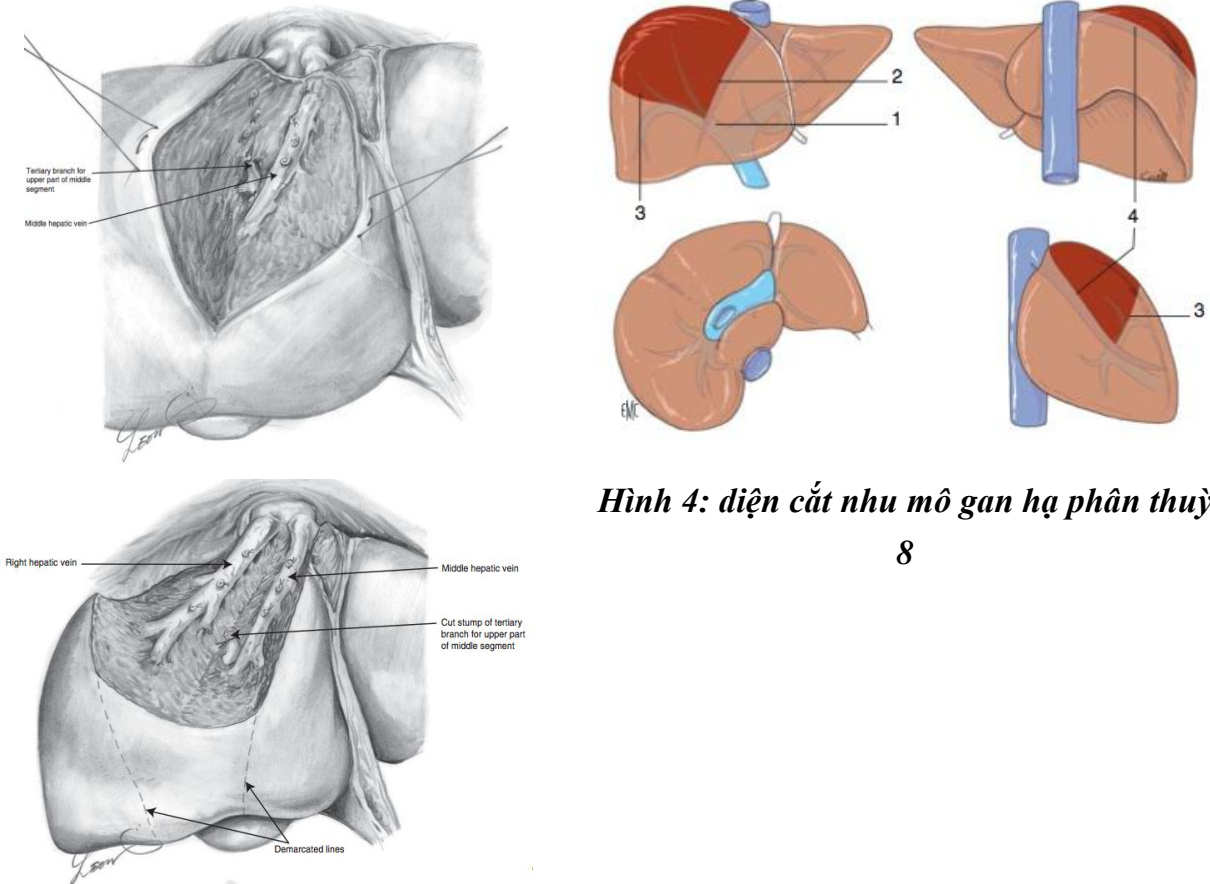
- Cắt nhu mô gan: cặp cuống phân thùy trước, cắt nhu mô gan bằng pincer, bằng dao siêu âm hoặc CUSA. Trong quá trình cắt nhu mô gan có thể cặp chọn lọc cuống gan phải hoặc trái (thời gian cặp mỗi lần không quá 15', giữa các lần cặp nghỉ 5'). Cắt nhu mô gan từ chỗ đổ vào tĩnh mạch chủ dưới của tĩnh mạch gan phải và tĩnh mạch gan giữa, đi dọc theo bờ phải tĩnh mạch gan giữa (bên trái) và bờ trái tĩnh mạch gan phải (bên phải). Phẫu tích và buộc toàn bộ các nhánh của tĩnh mạch gan giữa và giữa ở diện cắt gan có thể dùng dao lưỡng cực hoặc dao siêu âm để cầm máu các nhánh nhỏ. Khi bộc lộ được cuống hạ phân thùy 8 sau sẽ phẫu tích và cắt các nhánh mạch của cuống hạ phân thùy 8. Chú ý bảo tồn các nhánh của hạ phân thùy 5. Các nhánh của hạ phân thùy 8 được buộc và cắt, có thể khâu lại bằng các mũi chỉ Prolen 4.0 hoặc 5.0.

Lúc đó sẽ thấy đường thiếu máu ở diện bên dưới, tiếp tục cắt nhu mô gan theo đường thiếu máu và diện cắt sẽ dừng lại ở mặt trước tĩnh mạch chủ dưới đoạn sau gan và sát ngay trên cuống của hạ phân thùy 5.

- Cầm máu diện cắt gan: sau khi cắt gan thường nâng huyết áp lên để phát hiện những điểm chảy máu, khâu cầm máu bằng các mũi chữ X với chỉ không tiêu số nhỏ (prolene 4.0,

5.0). Trường hợp rối loạn đông máu, không cầm được máu phải chèn gạc ở diện cắt gan hoặc khâu ép toàn bộ diện cắt gan.

- Kiểm soát rò mật: đối với phẫu thuật cắt gan phức tạp sau khi cắt túi mật thường luôn ống sonde số nhỏ (6Fr) qua ống cổ túi mật vào ống mật chủ. Sau khi cắt gan sẽ bơm qua ống dẫn lưu đặt trong đường mật để xem có rò mật tại diện cắt gan. Có thể rút sonde hoặc lưu sonde trong 3 tuần.



Hình 4: diện cắt nhu mô gan hạ phân thùy

8

BƯỚC 6: Lau ổ bụng, đặt dẫn lưu: đặt 02 dẫn lưu tại diện cắt, đóng bụng.

VI. THEO DÕI VÀ NGUYÊN TẮC XỬ TRÍ TAI BIẾN – BIẾN CHỨNG

Khi người bệnh rút được ống nội khí quản thì được chuyển về bệnh phòng, thở Oxy > 48h, nuôi dưỡng bằng đường tĩnh mạch > 72h, các xét nghiệm sinh hóa máu, đông máu, công thức máu được thực hiện vào ngày 1, 3, 5, 7 sau mổ. Các biến chứng sau mổ gồm các biến chứng sau:

- Rò mật: khi dịch mật qua dẫn lưu > 50ml/ngày trong 3 ngày. Theo dõi và điều trị nội khoa, giữ lại dẫn lưu ổ bụng thời gian dài và luôn mở dẫn lưu mật để giảm áp đường mật.

- Chảy dịch ổ bụng: > 500ml/ngày trong > 3 ngày. Điều trị nội khoa bằng bù Albumin, thuốc lợi tiểu...

- Biến chứng khác: nhiễm trùng vết mổ, viêm phổi, nhiễm khuẩn tiết niệu...

CẮT HẠ PHÂN THUYỀN CHÍN

I. ĐẠI CƯƠNG

Cắt gan là phẫu thuật cắt bỏ một phần gan bệnh lý, là biện pháp điều trị hiệu quả nhất đối với một số bệnh lý gan, đặc biệt là các bệnh lý ung thư gan nguyên phát. Cắt gan hạ phân thùy 9 là phẫu thuật cắt gan nhỏ, ít gặp trong chuyên khoa Gan mật. Đây là loại phẫu thuật cắt gan phức tạp nhất. Do đặc điểm vị trí giải phẫu của hạ phân thùy 9 nằm phía trước tĩnh mạch chủ dưới đoạn sau gan, nằm sát trên ngã ba cuống gan và không có ranh giới rõ ràng với các phần gan còn lại nên phẫu thuật cắt gan hạ phân thùy 9 rất khó thực hiện. Luôn dự phòng khả năng phải cắt gan phân thùy trước hoặc thậm chí cắt gan phải trong trường hợp tổn thương nằm sát cuống phân thùy trước hoặc cuống gan phải.

II. CHỈ ĐỊNH

1. Các tiêu chuẩn liên quan đến thương tổn gan:

- U gan đơn độc hoặc nhiều u nhưng khu trú ở hạ phân thùy 9.
- Kích thước: không hạn chế.
- Chưa xâm lấn các mạch máu lớn như tĩnh mạch chủ, thân tĩnh mạch cửa.
- Chưa có biểu hiện di căn xa: cơ hoành, phổi, não.

2. Các tiêu chuẩn liên quan đến phần gan còn lại;

- Nhu mô gan còn lại lành hoặc xơ nhẹ.
- Chức năng gan tốt: Child A, Child B
- Không mắc các bệnh lý: tim mạch, hô hấp, đái đường không ổn định, rối loạn đông máu...

III. CHỐNG CHỈ ĐỊNH

- U gan lan toả cả 2 thùy.
- Đã có di căn xa: phúc mạc, xương, não...
- Chức năng gan: ChildC.
- Có biểu hiện tăng áp lực tĩnh mạch cửa: giãn tĩnh mạch thực quản, lách to, số lượng tiểu cầu < 100.000/ml.
- Bệnh lý nội khoa nặng: bệnh tim mạch, hô hấp, rối loạn đông máu...

IV. CHUẨN BỊ

1. Người thực hiện:

- Là phẫu thuật viên chuyên khoa tiêu hoá, gan mật.
- Có kinh nghiệm phẫu thuật gan mật > 5 năm.

- Có kinh nghiệm cắt gan lớn: cắt gan phải, cắt gan trái...
- Có kinh nghiệm cắt gan nhỏ: thùy gan trái, hpt 5-6...

2. Người bệnh:

- Người bệnh phải được làm đầy đủ xét nghiệm đánh giá tình trạng bệnh, giai đoạn bệnh, đánh giá toàn thân (tim mạch, hô hấp, đông máu).

- Người bệnh nên được chụp cắt lớp vi tính đa dãy đo V gan trái còn lại để dự phòng trường hợp phải cắt gan phải do tổn thương nằm sát cuống gan phải. Tính tỷ lệ V gan còn lại/ P cơ thể, nếu tỷ lệ $\geq 1\%$ thì có thể tiến hành cắt gan phải trong trường hợp bắt buộc, nếu tỷ lệ $< 1\%$ phải xem xét trong mổ: dùng cuộc mổ hoặc chỉ thắt tĩnh mạch cửa phải trong mổ và cắt gan phải thì 2. Ngoài ra phải dựng hình nghiên cứu giải phẫu cuống gan phải, cuống phân thùy trước, các nhánh tĩnh mạch gan phải, tĩnh mạch gan giữa...

- Trường hợp có viêm gan virus B phải được định lượng HBV-DNA và phải được điều trị trước mổ.

- Ngày trước mổ phải được vệ sinh thân thể, cạo lông bộ phận sinh dục, thụt tháo sạch.

- Người bệnh cần được giải thích đầy đủ về bệnh lý, về quy trình phẫu thuật, các tai biến rủi ro có thể xảy ra trong và sau phẫu thuật.

3. Phương tiện:

- Khung van xích nâng thành bụng.
- Bộ dụng cụ đại phẫu tiêu hoá.
- Bộ dụng cụ mạch máu: clamp mạch máu các loại, dụng cụ khâu nối mạch máu 4.0, 5.0...
- Chỉ tiêu 3.0, 4.0, chỉ không tiêu 4.0, 5.0...
- Máy siêu âm trong mổ (nếu có)
- Dao mổ cắt gan: dao siêu âm (harmonic scaplel), dao CUSA, dao điện lưỡng cực...

4. Dự kiến thời gian phẫu thuật: 180 phút

V. CÁC BƯỚC TIẾN HÀNH

1. Tư thế:

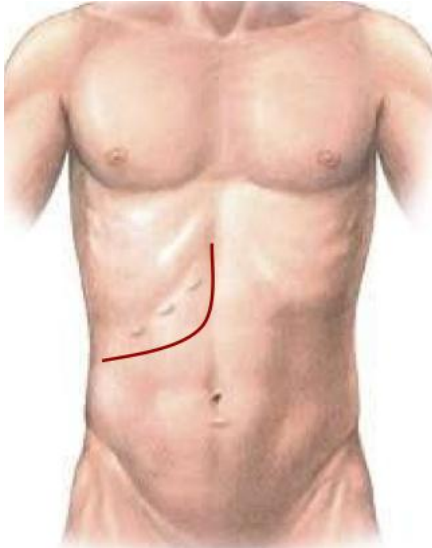
- Người bệnh nằm ngửa, 2 tay dạng vuông góc với người.
- Phẫu thuật viên đứng bên phải người bệnh, người phụ 1 và 2 đứng bên trái, dụng cụ viên đứng cùng bên phẫu thuật viên.

2. Vô cảm:

- Gây mê nội khí quản, đặt sonde dạ dày, đặt sonde tiểu, vein ngoại vi và trung ương. Thường kê một gối nhỏ ở mũi ức để bộc lộ rõ đường mổ, sát trùng toàn bộ ổ bụng từ dưới núm vú đến xương mu.

3. Kỹ thuật:

BUỚC 1 - mở bụng: tùy theo thương tổn, chủ yếu mở đường dưới sườn mở rộng lên mũi ức hoặc đường chữ J.



Hình 1: Đường mổ chữ J



Hình 2: Đường mổ Mercedes

BUỚC 2: Đánh giá thương tổn đại thể ổ bụng, hạch cuống gan, tổ chức u gan. Sinh thiết tức thì tổn thương gan và phần nhu mô gan lành để xác định bản chất tổn thương và mức độ xơ gan.

BUỚC 3:Giải phóng gan: dây chằng tròn, dây chằng liềm, dây chằng tam giác, dây chằng vành, dây chằng gan tá tràng. Giải phóng toàn bộ gan phải khỏi mặt trước tĩnh mạch chủ dưới, cặp và cắt các nhánh tĩnh mạch gan phải phụ. Luôn lắ tĩnh mạch gan phải.

BUỚC 4: Phẫu tích kiểm soát các thành phần cuống gan.

- Cắt túi mật, luôn sonde nhựa qua ống cổ túi mật vào ống mật chủ, cố định.
- Kiểm soát cuống gan phải, cuống gan trái: tách nhẹ nhu mô gan khỏi cuống Glisson ở chỗ ngã ba rốn gan, luôn lắ vào cuống gan phải và gan trái kéo thấp xuống.

BUỚC 5:Cắt gan hạ phân thủy 9

- Xác định diện cắt gan: thường khó có đường định hướng rõ ràng, đường cắt nhu mô gan sẽ theo chu vi của khối u gan ở hạ phân thùy 9. Đường cắt sẽ nằm chủ yếu ở mặt sau gan phải, phía trước tĩnh mạch chủ dưới và trên cuống gan.

- Cắt nhu mô gan: cắt nhu mô gan bằng pincer, bằng dao siêu âm hoặc CUSA. Trong quá trình cắt nhu mô gan có thể cặp chọn lọc cuống gan phải hoặc trái (thời gian cặp mỗi lần không quá 15', giữa các lần cặp nghỉ 5'). Khi bộc lộ được cuống hạ phân thùy 9 sau sẽ phẫu tích và cắt các nhánh mạch của cuống hạ phân thùy 9. Chú ý bảo tồn các nhánh của hạ cuống gan phải và trái. Các nhánh của hạ phân thùy 9 được buộc và cắt, có thể khâu lại bằng các mũi chỉ Prolen 4.0 hoặc 5.0.

Lúc đó sẽ thấy đường thiếu máu ở diện bên dưới, tiếp tục cắt nhu mô gan theo đường thiếu máu và diện cắt sẽ dừng lại ở mặt trước tĩnh mạch chủ dưới đoạn sau gan và sát ngay trên cuống của hạ phân thùy 9.

- Cầm máu diện cắt gan: sau khi cắt gan thường nâng huyết áp lên để phát hiện những điểm chảy máu, khâu cầm máu bằng các mũi chữ X với chỉ không tiêu số nhỏ (prolene 4.0, 5.0). Trường hợp rối loạn đông máu, không cầm được máu phải chèn gạc ở diện cắt gan hoặc khâu ép toàn bộ diện cắt gan.

- Kiểm soát rò mật: đối với phẫu thuật cắt gan phức tạp sau khi cắt túi mật thường luôn ống sonde số nhỏ (6Fr) qua ống cổ túi mật vào ống mật chủ. Sau khi cắt gan sẽ bơm qua ống dẫn lưu đặt trong đường mật để xem có rò mật tại diện cắt gan. Có thể rút sonde hoặc lưu sonde trong 3 tuần.

BƯỚC 6: Lau ổ bụng, đặt dẫn lưu: đặt 02 dẫn lưu tại diện cắt, đóng bụng.

VI. THEO DÕI VÀ NGUYÊN TẮC XỬ TRÍ TAI BIẾN – BIẾN CHỨNG

Khi người bệnh rút được ống nội khí quản thì được chuyển về bệnh phòng, thở Oxy > 48h, nuôi dưỡng bằng đường tĩnh mạch > 72h, các xét nghiệm sinh hóa máu, đông máu, công thức máu được thực hiện vào ngày 1, 3, 5, 7 sau mổ. Các biến chứng sau mổ gồm các biến chứng sau:

- Rò mật: khi dịch mật qua dẫn lưu > 50ml/ngày trong 3 ngày. Theo dõi và điều trị nội khoa, giữ lại dẫn lưu ổ bụng thời gian dài và luôn mở dẫn lưu mật để giảm áp đường mật.

- Chảy dịch ổ bụng: > 500ml/ngày trong > 3 ngày. Điều trị nội khoa bằng bù Albumin, thuốc lợi tiểu...

- Biến chứng khác: nhiễm trùng vết mổ, viêm phổi, nhiễm khuẩn tiết niệu...

CẮT GAN PHẢI MỞ RỘNG

I. ĐẠI CƯƠNG

Cắt gan là phẫu thuật cắt bỏ một phần gan bệnh lý, là biện pháp điều trị hiệu quả nhất đối với một số bệnh lý gan, đặc biệt là các bệnh lý ung thư gan nguyên phát. Cắt gan phải mở rộng là phẫu thuật cắt gan lớn nhất, bao gồm các hạ phân thùy 4-5-6-7-8 kèm theo cắt túi mật. Cắt gan phải mở rộng có thể lấy đi khoảng 80% thể tích gan nên có thể gây rất nhiều biến chứng nguy hiểm sau mổ. Cắt gan phải mở rộng là phẫu thuật ít gặp trong chuyên khoa Gan mật, cần có chỉ định chặt chẽ và chuẩn bị đủ điều kiện trước mổ.

II. CHỈ ĐỊNH

1. Các tiêu chuẩn liên quan đến thương tổn gan:

- U gan đơn độc hoặc nhiều u nhưng khu trú tại gan phải hoặc thùy gan phải.
- Kích thước: không hạn chế.
- Chưa xâm lấn các mạch máu lớn như tĩnh mạch chủ, thân tĩnh mạch cửa.
- Chưa có biểu hiện di căn xa: cơ hoành, phổi, não.

2. Các tiêu chuẩn liên quan đến phần gan còn lại;

- Nhu mô gan còn lại lành hoặc xơ nhẹ.
- Chức năng gan tốt: Child A
- Thể tích gan còn lại đủ: >1% trọng lượng cơ thể.
- Không mắc các bệnh lý: tim mạch, hô hấp, đái đường không ổn định, rối loạn đông máu...

III. CHỐNG CHỈ ĐỊNH

- U gan lan toả cả 2 thùy.
- Đã có di căn xa: phúc mạc, xương, não...
- Chức năng gan: Child B, C.
- Có biểu hiện tăng áp lực tĩnh mạch cửa: giãn tĩnh mạch thực quản, lách to, số lượng tiểu cầu < 100.000/ml.
- Bệnh lý nội khoa nặng: bệnh tim mạch, hô hấp, rối loạn đông máu...

IV. CHUẨN BỊ

1. Người thực hiện:

- Là phẫu thuật viên chuyên khoa tiêu hoá, gan mật.
- Có kinh nghiệm phẫu thuật gan mật > 5 năm.
- Có kinh nghiệm cắt gan nhỏ: thùy gan trái, hpt 5-6...

2. Người bệnh:

- Người bệnh phải được làm đầy đủ xét nghiệm đánh giá tình trạng bệnh, giai đoạn bệnh, đánh giá toàn thân (tim mạch, hô hấp, đông máu).

- Người bệnh phải được chụp cắt lớp vi tính đa dãy đo V gan còn lại. Tính tỷ lệ V gan còn lại/ P cơ thể, nếu tỷ lệ $\geq 1\%$ cho phép cắt gan phải, nếu tỷ lệ $< 1\%$ phải xét nút tĩnh mạch cửa phải để phì đại gan trái.

- Trường hợp có viêm gan virus B phải được định lượng HBV-DNA và phải được điều trị trước mổ.

- Ngày trước mổ phải được vệ sinh thân thể, cạo lông bộ phận sinh dục, thụt tháo sạch, trong trường hợp cắt gan lớn phải được tẩy ruột bằng Fortrans (3 gói pha 3000ml uống trong 3h).

- Người bệnh cần được giải thích đầy đủ về bệnh lý, về quy trình phẫu thuật, các tai biến rủi ro có thể xảy ra trong và sau phẫu thuật.

3. Phương tiện:

- Khung van xích nâng thành bụng.

- Bộ dụng cụ đại phẫu tiêu hoá.

- Bộ dụng cụ mạch máu: clamp mạch máu các loại, dụng cụ khâu nối mạch máu 4.0, 5.0...

- Chỉ tiêu 3.0, 4.0, chỉ không tiêu 4.0, 5.0...

- Dao mổ cắt gan: dao siêu âm (harmonic scaplel), dao CUSA, dao điện lưỡng cực...

4. Dự kiến thời gian phẫu thuật: 180 – 240 phút

V. CÁC BƯỚC TIẾN HÀNH

1. Tư thế:

- Người bệnh nằm ngửa, 2 tay dạng vuông góc với người.

- Phẫu thuật viên đứng bên phải người bệnh, người phụ 1 và 2 đứng bên trái, dụng cụ viên đứng cùng bên phẫu thuật viên.

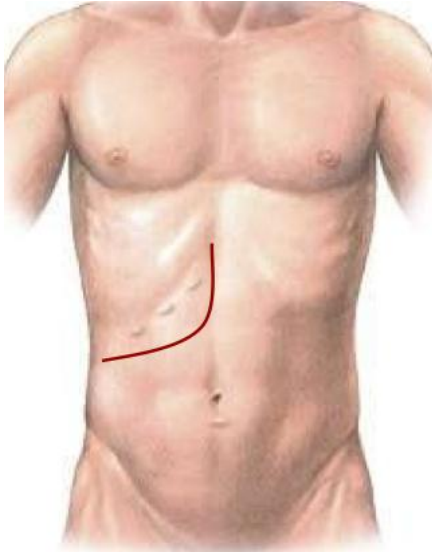
2. Vô cảm:

- Gây mê nội khí quản, đặt sonde dạ dày, đặt sonde tiêu, vein ngoại vi và trung ương. Thường kê một gối nhỏ ở mũi ức để bộc lộ rõ đường mổ, sát trùng toàn bộ ổ bụng từ dưới núm vú đến xương mu.

3. Kỹ thuật:

BƯỚC 1 - mở bụng: tùy theo thương tổn, chủ yếu mở đường dưới sườn mở rộng

lên mũi ỨC hoặc đường chữ J.



Hình 1: Đường mổ chữ J



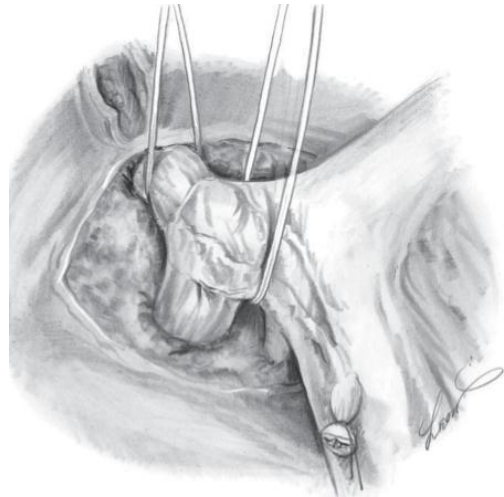
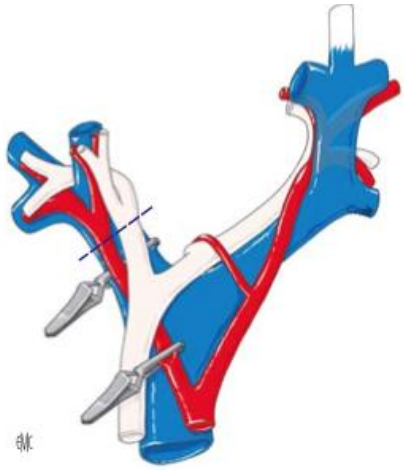
Hình 2: Đường mổ Mercedes

BƯỚC 2: Đánh giá thương tổn đại thể ổ bụng, hạch cuống gan, tổ chức u gan. Sinh thiết tức thì tổn thương gan và phân nhu mô gan lạnh để xác định bản chất tổn thương và mức độ xơ gan.

BƯỚC 3: Giải phóng gan: dây chằng tròn, dây chằng liềm, dây chằng tam giác, dây chằng vành, dây chằng gan tá tràng. Giải phóng toàn bộ gan ra khỏi mặt trước tĩnh mạch chủ dưới, thắt các nhánh tĩnh mạch gan phụ.

BƯỚC 4: Phẫu tích kiểm soát các thành phần cuống gan

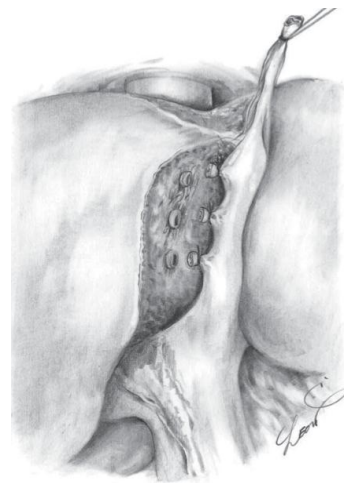
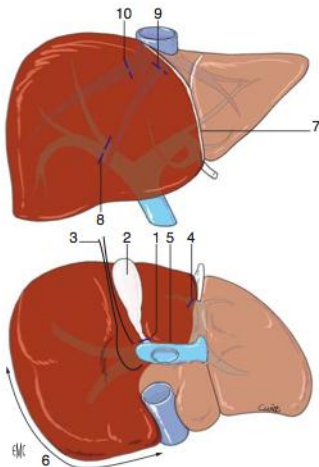
- Cắt túi mật, luồn sonde nhựa qua ống cổ túi mật vào ống mật chủ, cố định.
- Kiểm soát cuống gan phải: có thể phẫu tích từng thành phần cuống gan phải gồm đm gan phải và tĩnh mạch cửa phải; hoặc kiểm soát cả cuống gan phải bằng cách tách nhẹ nhu mô gan khỏi cuống Glisson ở ngã ba (thường bằng kéo đầu tù) rồi luồn lấc qua cuống gan phải.

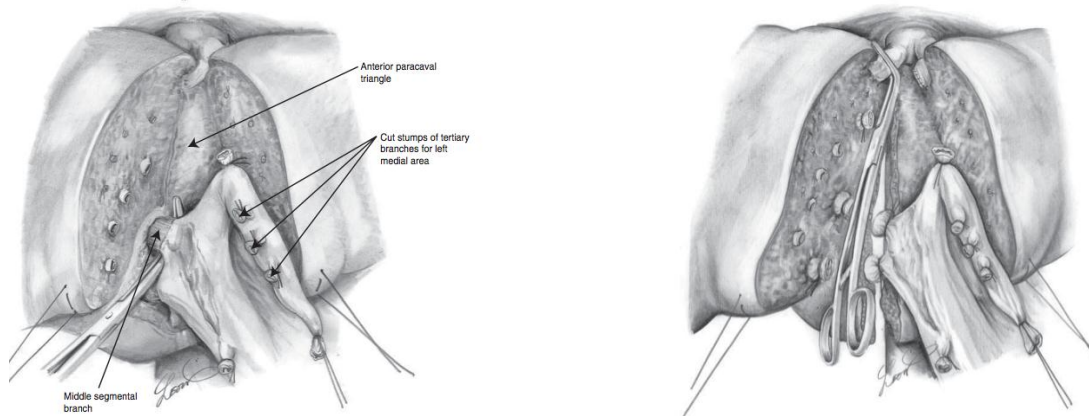


Hình 3: phẫu tích kiểm soát từng thành phần cuống gan phải hoặc toàn bộ cuống gan phải

BƯỚC 5: Cắt gan theo phương pháp Tôn Thất Tùng

- Diện cắt gan chính là bờ phải của rãnh dây chằng tròn, đi từ phía trên gan ở bờ trái tĩnh mạch gan giữa dọc theo dây rãnh dây chằng tròn xuống dưới, đến bờ dưới gan đường cắt đến cuống gan trái đi đi sang ngang nối liền với chỗ cắt cuống gan phải. Mặt dưới gan đường cắt đi ở mặt trước tĩnh mạch chủ dưới. Phần nhu mô gan cắt bỏ bao gồm cả tĩnh mạch gan phải và tĩnh mạch gan giữa.





Hình 4: diện cắt nhu mô gan cắt gan phải mở rộng (hạ phân thùy 4-5-6-7-8)

- Cắt nhu mô gan bằng pincer, bằng dao siêu âm hoặc CUSA. Trong quá trình cắt nhu mô gan có thể cặp cuống gan toàn bộ, thời gian cặp mỗi lần không quá 15', giữa các lần cặp nghỉ 5'. Phẫu tích và buộc toàn bộ các nhánh mạch ở diện cắt gan có thể dùng dao lưỡng cực hoặc dao siêu âm để cầm máu các nhánh nhỏ.

- Các cuống mạch lớn như cuống gan phải, cuống của hạ phân thùy 4, tĩnh mạch gan phải, tĩnh mạch gan giữa phải được khâu bằng chỉ Prolene 5.0 vết 02 lớp.

- Cầm máu diện cắt gan: sau khi cắt gan thường nâng huyết áp lên để phát hiện những điểm chảy máu, khâu cầm máu bằng các mũi chữ X với chỉ không tiêu số nhỏ (prolene 4.0, 5.0). Trường hợp rối loạn đông máu, không cầm được máu phải chèn gạc ở diện cắt gan hoặc khâu ép toàn bộ diện cắt gan.

- Kiểm soát rò mật: đối với phẫu thuật cắt gan lớn sau khi cắt túi mật thường luôn ống sonde số nhỏ (6Fr) qua ống cổ túi mật vào ống mật chủ. Sau khi cắt gan sẽ bơm qua ống dẫn lưu đặt trong đường mật để xem có rò mật tại diện cắt gan. Có thể rút sonde hoặc lưu sonde trong 7-10 ngày.

BƯỚC 6: Lau ổ bụng, đặt dẫn lưu: đặt 02 dẫn lưu tại diện cắt, đóng bụng.

VI. THEO DÕI VÀ NGUYÊN TẮC XỬ TRÍ TẠI BIẾN – BIẾN CHỨNG

Khi người bệnh rút được ống nội khí quản thì được chuyển về bệnh phòng, thở Oxy > 48h, nuôi dưỡng bằng đường tĩnh mạch > 72h, các xét nghiệm sinh hóa máu, đông máu, công thức máu được thực hiện vào ngày 1, 3, 5, 7 sau mổ. Các biến chứng sau mổ gồm các biến chứng sau:

- Suy gan sau mổ: theo tiêu chuẩn Belghiti 2005 “50-50”: bilirubin > 50 μmo/l; tỷ lệ prothrombin < 50% vào ngày thứ 5 sau mổ. Điều trị nội khoa: chống nhiễm trùng, đảm

bảo chức năng thận, bồi phụ Albumin, thuốc hỗ trợ chức năng gan, thuốc lợi mật. Trường hợp không có kết quả phải tiến hành lọc huyết tương.

- Chảy máu trong ổ bụng: chảy máu qua dẫn lưu, hematocrite giảm, phải truyền máu hoặc can thiệp mổ lại cầm máu.

- Rò mật: khi dịch mật qua dẫn lưu > 50ml/ngày trong 3 ngày. Theo dõi và điều trị nội khoa, giữ lại dẫn lưu ổ bụng thời gian dài và luôn mở dẫn lưu mật để giảm áp đường mật.

- Chảy dịch ổ bụng: > 500ml/ngày trong > 3 ngày. Điều trị nội khoa bằng bù Albumin, thuốc lợi tiểu...

- Biến chứng khác: nhiễm trùng vết mổ, viêm phổi, nhiễm khuẩn tiết niệu...

CẮT GAN TRÁI MỞ RỘNG

I. ĐẠI CƯƠNG

Cắt gan trái mở rộng dùng để chỉ việc cắt bỏ gan trái (hạ phân thùy 2, 3, 4) kèm theo cắt hạ phân thùy 1 hoặc kèm cắt gan hạ phân thùy 5 hoặc 8 hoặc phân thùy trước (hạ phân thùy 5, 8) hoặc thậm trí cắt gan trái kèm cắt phân thùy trước và hạ phân thùy 1. Đây là phẫu thuật cắt gan lớn với tỉ lệ biến chứng cao. Dưới đây chúng tôi chỉ mô tả cắt gan trái kèm hạ phân thùy 1 và cắt gan trái kèm phân thùy trước.

II. CHỈ ĐỊNH

1. Các tiêu chuẩn liên quan đến thương tổn gan:

- U gan đơn độc thuộc gan trái nhưng thâm nhiễm cuống gan trái, đáy dây chằng tròn hoặc có huyết khối tĩnh mạch cửa trái hoặc nhiều u nhưng khu trú tại gan trái và hạ phân thùy 1.

- U gan trái lan sang phân thùy trước hoặc có nhân vệ tinh ở hạ phân thùy 5 hoặc 8 hoặc phân thùy trước

- U đường mật rốn gan type 3b

- Chưa có biểu hiện di căn xa: cơ hoành, phổi, não.

2. Các tiêu chuẩn liên quan đến phần gan còn lại;

- Nhu mô gan còn lại lành hoặc xơ nhẹ, không có tăng áp lực tĩnh mạch cửa

- Chức năng gan tốt: Child A, bilirubin trong giới hạn bình thường ở những người bệnh không tắc mật.

- Thê tích gan còn lại đủ: >1% trọng lượng cơ thể.

III. CHỐNG CHỈ ĐỊNH

- U gan lan toả cả 2 thùy, có huyết khối tắc hoàn toàn thân chính tĩnh mạch cửa hoặc u gan trái nhưng xâm lấn sang cuống gan gan phải.

- Đã có di căn xa: phúc mạc, xương, não...

- Chức năng gan: Child B, C.

- Có biểu hiện tăng áp lực tĩnh mạch cửa: giãn tĩnh mạch thực quản, lách to, số lượng tiểu cầu < 100.000/ml.

- Bệnh lý nội khoa nặng: bệnh tim mạch, hô hấp, rối loạn đông máu...

IV. CHUẨN BỊ

1. Người thực hiện:

- Là phẫu thuật viên chuyên khoa tiêu hoá, gan mật.

- Có kinh nghiệm phẫu thuật gan mật > 5 năm.
- Có kinh nghiệm cắt gan nhỏ: thùy gan trái, hpt 5-6...

2. Người bệnh:

- Người bệnh phải được làm đầy đủ xét nghiệm đánh giá tình trạng bệnh, đánh giá chức năng gan và giai đoạn bệnh, đánh giá toàn thân (tim mạch, hô hấp, đông máu).

- Người bệnh phải được chụp cắt lớp vi tính đa dãy đo V gan còn lại. Tính tỷ lệ V gan còn lại/ P cơ thể, nếu tỷ lệ $\geq 1\%$ cho phép cắt gan trái mở rộng.

- Trường hợp có viêm gan virus B phải được định lượng HBV-DNA và tốt nhất phải được điều trị diệt virus trước mổ.

- Ngày trước mổ phải được vệ sinh thân thể, cạo lông bộ phận sinh dục, uống Fortrans (3 gói pha 3000ml uống trong 3h) nhằm làm sạch ruột non và đại tràng.

- Người bệnh cần được giải thích đầy đủ về bệnh lý, về quy trình phẫu thuật, các tai biến rủi ro có thể xảy ra trong và sau phẫu thuật và kí cam đoan phẫu thuật

3. Phương tiện:

- Khung van xích kéo thành bụng.

- Bộ dụng cụ đại phẫu tiêu hoá (có các clamp mạch máu).

- Bộ dụng cụ mạch máu: clamp mạch máu các loại, dụng cụ khâu nối mạch máu 4.0, 5.0...

- Chỉ tiêu 3.0, 4.0, chỉ không tiêu 4.0, 5.0...

- Dụng cụ mổ cắt gan: pince hoặc dao siêu âm (harmonic scaplel) hoặc dao CUSA, dao điện lưỡng cực...

4. Dự kiến thời gian phẫu thuật: 180 – 240 phút

V. CÁC BƯỚC TIẾN HÀNH

1. Tư thế:

- Người bệnh nằm ngửa, 2 tay dạng vuông góc với người.

- Phẫu thuật viên đứng bên phải người bệnh, người phụ 1 và 2 đứng bên trái, dụng cụ viên đứng cùng bên phẫu thuật viên.

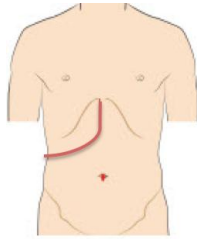
2. Vô cảm:

- Gây mê nội khí quản, đặt sonde dạ dày, đặt sonde tiêu, vein ngoại vi và trung tâm. Có thể kê một gối nhỏ ở mũi ức để bộc lộ rõ đường mổ, sát trùng toàn bộ ổ bụng từ ngang núm vú đến xương mu.

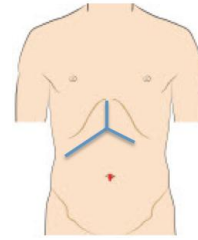
3. Kỹ thuật:

BƯỚC 1 - mở bụng: tùy theo kích thước thương tổn mà có thể lựa chọn các

đường mổ như: Đường dưới sườn mở rộng lên mũi ức (đường Mercedes) hoặc đường chữ J bên phải.



Hình 1: Đường mổ chữ J



Hình 2: Đường mổ Mercedes

BƯỚC 2: Đánh giá thương tổn đại thể khối u (kích thước, vị trí, bản chất tổ chức u), hạch cuống gan, số lượng u. Đánh giá tình trạng nhu mô gan (xơ, fibrose, nhiễm mỡ...). Thăm khám, đánh giá các bộ phận khác như: dạ dày, ruột non, đại tràng, lách ... Sinh thiết tức thì các tổn thương ngoài gan như hạch cuống gan, nhân phúc mạc nếu nghi ngờ.

BƯỚC 3: Giải phóng gan: Cắt dây chằng tròn, dây chằng liềm, dây chằng tam giác trái, dây chằng vành trái.

BƯỚC 4: Kiểm soát cuống gan: Cắt túi mật, luồn sonde nhựa số 6 hoặc catheter qua ống cổ túi mật vào ống mật chủ, khâu buộc cố định sonde.

- Đối với cắt gan trái kèm cắt hạ phân thủy 1: Phẫu tích kiểm soát mạch máu vào gan trái (động mạch gan và tĩnh mạch cửa trái) bằng một trong hai cách: phẫu tích từng thành phần động mạch gan trái, tĩnh mạch cửa trái hoặc phẫu tích tách mảng rốn gan phần cuống gan trái, kiểm soát en-bloc cuống gan trái cả ba thành phần (tĩnh mạch cửa, động mạch gan và đường mật gan trái) với hai điểm luồn kiểm soát cuống trái nằm sát bên phải đáy dây chằng tròn. Các mạch này được cặp liên tục trong quá trình cắt gan trái.

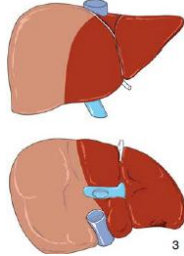
- Đối với cắt gan trái kèm cắt phân thủy trước: thì ngoài việc kiểm soát mạch máu vào gan trái (như mô tả ở phần cắt gan trái) thì cần phẫu tích kiểm soát mạch máu vào phân thủy trước (thường theo kiểu kiểm soát en-bloc).

BƯỚC 5: Cắt gan theo phương pháp Tôn Thất Tùng

- Cặp kiểm soát chọn lọc động mạch gan và tĩnh mạch cửa của phần gan trái và phần gan định cắt mở rộng theo một trong hai phương pháp trên sẽ thấy đường ranh giới giữa phần gan thiếu máu và không thiếu máu chính là đường cắt gan.

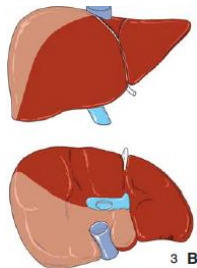
+ Cắt gan trái mở rộng hạ phân thủy 1: Mặt trên gan đường cắt theo rãnh giữa (thường từ bờ trái tĩnh mạch chủ dưới đến điểm giữa giường túi mật). Ở mặt dưới gan

đường cắt cũng xuất phát ở giữa giường túi mật đi về hội lưu ống gan phải và trái rồi tới phía bờ phải tĩnh mạch chủ dưới. Dùng dao điện rạch mở vào bao glisson, đánh dấu đường cắt gan trái. Cần giải phóng hạ phân thùy 1 khỏi tĩnh mạch chủ dưới bằng cách khâu buộc và cắt các nhánh tĩnh mạch gan gần.



Hình 3: Ranh giới và đường cắt gan trái mở rộng hạ phân thùy 1

+ Cắt gan trái mở rộng phân thùy trước: Mặt trên gan, đường cắt theo rãnh bên phải thường đi từ cạnh phải tĩnh mạch chủ dưới sát trước gốc tĩnh mạch gan phải. Phía trên đi xuống song song và cách chỗ bám dây chằng vành phải 1 khoát ngón tay, xuống dưới đến điểm nằm giữa móm gan và điểm giữa giường túi mật. Mặt dưới gan, từ điểm giữa móm gan và điểm giữa giường túi mật đi về phần trên góc phải của rốn gan (chỗ luôn dây cuống phân thùy trước) rồi tiếp tục đi về bờ phải phần đáy dây chằng tròn.



Hình 4: Ranh giới và đường cắt gan trái mở rộng phân thùy trước

- Cắt nhu mô gan bằng pincer, bằng dao siêu âm hoặc CUSA. Trong quá trình cắt nhu mô gan có thể cặp cuống gan toàn bộ, thời gian cặp mỗi lần không quá 15', giữa các lần cặp nghỉ 5' hoặc không (bản thân cuống trái đã được cặp chọn lọc). Phẫu tích và buộc toàn bộ các nhánh mạch ở diện cắt gan có thể dùng dao lưỡng cực, clip mạch máu hoặc dao siêu âm để cầm máu các nhánh nhỏ.

- Nhu mô gan được cắt và phần cuống gan được bộc lộ rõ:

+ Đối với cắt gan trái kèm cắt hạ phân thùy 1: bộc lộ và cắt cuống gan trái sát bờ phải dây chằng tròn để tránh tổn thương cuống gan phải. Tiếp đó, bộc lộ, khâu buộc và cắt các nhánh mạch hoặc đường mật dọc bờ trên, sau của cuống gan trái và phải (cuống mạch và đường mật hạ phân thùy 1 đổ vào hội lưu hai cuống gan)

+ Đối với cắt gan trái kèm phân thủy trước: cuống phân thủy trước được bộc lộ rõ, cắt cuống gan phân thủy trước và khâu vết chỉ vicryl hoặc prolene 4.0, tiếp tục cắt nhu mô hạ phân thủy 4 sát trên rốn gan. Cuống trái được bộc lộ rõ gắn sát bờ phải đáy dây chằng tròn, cặp cắt cuống trái. Khâu buộc bằng chỉ vicryl hoặc prolene 4.0 mũi vắt hoặc kiểu số 8.

- Cắt và khâu các tĩnh mạch gan:

+ Cắt gan trái kèm hạ phân thủy 1: có thể cắt cả tĩnh mạch gan trái và giữa hoặc chỉ tĩnh mạch gan trái

+ Cắt gan trái kèm phân thủy trước: Thân chung tĩnh mạch gan trái và gan giữa các nhánh bên lớn của tĩnh mạch gan phải bên bờ trái được khâu với chỉ prolene 4.0-5.0 vắt.

-Kiểm tra cầm máu diện cắt gan: sau khi cắt gan xong cần kiểm tra cẩn thận và khâu cầm máu các mũi chữ X, U những điểm chảy máu, hoặc đốt điện dao lưỡng cực. Trường hợp rối loạn đông máu, không cầm được máu phải chèn gạc ở diện cắt gan hoặc khâu ép toàn bộ diện cắt gan.

- Kiểm soát rò mật: Sau khi cắt gan sẽ bơm nước muối sinh lý qua ống dẫn lưu đặt trong đường mật để xem có rò mật tại diện cắt gan. Nếu phát hiện điểm rò mật sẽ phải khâu kín, có thể rút sonde hoặc lưu sonde và rút sau mổ 3 tuần.

BƯỚC 6: Đặt 2 dẫn lưu tại diện cắt, đóng bụng theo lớp giải phẫu.

VI. THEO DÕI VÀ NGUYÊN TẮC XỬ TRÍ TAI BIẾN – BIẾN CHỨNG

Khi người bệnh rút được ống nội khí quản thì được chuyển về bệnh phòng, thở Oxy trong vòng 48 – 72h sau mổ, nuôi dưỡng bằng đường tĩnh mạch hoàn toàn cho đến khi người bệnh trung tiện, các xét nghiệm sinh hóa máu, đông máu, công thức máu được thực hiện vào ngày 1, 3, 5, 7 sau mổ. Các biến chứng sau mổ gồm các biến chứng sau:

- Suy gan sau mổ: theo tiêu chuẩn Belghiti 2005 “50-50”: bilirubin $>50\mu\text{mo/l}$; tỷ lệ prothrombin $< 50\%$ vào ngày thứ 5 sau mổ. Điều trị nội khoa: chống nhiễm trùng, đảm bảo chức năng thận, bồi phụ Albumin, thuốc hỗ trợ chức năng gan, thuốc lợi mật. Trường hợp không có kết quả phải tiến hành lọc huyết tương.

- Chảy máu trong ổ bụng: chảy máu qua dẫn lưu, hematocrite giảm, mạch nhanh và huyết áp giảm phải truyền máu và can thiệp mổ lại cầm máu.

- Rò mật: khi dịch mật qua dẫn lưu $> 50\text{ml/ngày}$ trong 3 ngày. Theo dõi và điều trị nội khoa, giữ lại dẫn lưu ổ bụng thời gian dài và luôn mở dẫn lưu mật để giảm áp đường mật.

- Tràn dịch ổ bụng: > 500ml/ngày trong > 3 ngày. Điều trị nội khoa bằng bù Albumin, thuốc lợi tiểu...

- Biến chứng khác: nhiễm trùng vết mổ, viêm phổi, nhiễm khuẩn tiết niệu...được điều trị nội khoa với thuốc kháng sinh.

CẮT GAN TRUNG TÂM

I. ĐẠI CƯƠNG

Cắt gan là phẫu thuật cắt bỏ một phần gan bệnh lý, là biện pháp điều trị hiệu quả nhất đối với một số bệnh lý gan, đặc biệt là các bệnh lý ung thư gan nguyên phát. Cắt gan trung tâm bao gồm các hạ phân thùy 4, 5, 8 và kèm theo cắt túi mật. Cắt gan trung tâm là phẫu thuật ít gặp trong chuyên khoa Gan mật, điểm khó khăn trong phẫu thuật là phải bảo tồn tĩnh mạch gan phải và cuống gan phân thùy sau và phân thùy bên.

II. CHỈ ĐỊNH

1. Các tiêu chuẩn liên quan đến thương tổn gan:

- U gan đơn độc hoặc nhiều u nhưng khu trú tại gan phân thùy trước
- Kích thước: không hạn chế.
- Chưa xâm lấn các mạch máu lớn như tĩnh mạch chủ, thân tĩnh mạch cửa.
- Chưa có biểu hiện di căn xa: cơ hoành, phổi, não.

2. Các tiêu chuẩn liên quan đến phần gan còn lại;

- Nhu mô gan còn lại lành hoặc xơ nhẹ.
- Chức năng gan tốt: Child A, Child B
- Thể tích gan còn lại đủ: >1% trọng lượng cơ thể.
- Không mắc các bệnh lý: tim mạch, hô hấp, đái đường không ổn định, rối loạn đông máu...

III. CHỐNG CHỈ ĐỊNH

- U gan lan toả cả 2 thùy.
- Đã có di căn xa: phúc mạc, xương, não...
- Chức năng gan: ChildC.
- Có biểu hiện tăng áp lực tĩnh mạch cửa: giãn tĩnh mạch thực quản, lách to, số lượng tiểu cầu < 100.000/ml.
- Bệnh lý nội khoa nặng: bệnh tim mạch, hô hấp, rối loạn đông máu...

IV. CHUẨN BỊ

1. Người thực hiện:

- Là phẫu thuật viên chuyên khoa tiêu hoá, gan mật.
- Có kinh nghiệm phẫu thuật gan mật > 5 năm.
- Có kinh nghiệm cắt gan lớn: cắt gan phải, cắt gan trái...
- Có kinh nghiệm cắt gan nhỏ: thùy gan trái, hpt 5-6...

2. Người bệnh:

- Người bệnh phải được làm đầy đủ xét nghiệm đánh giá tình trạng bệnh, giai đoạn bệnh, đánh giá toàn thân (tim mạch, hô hấp, đông máu).

- Người bệnh phải được chụp cắt lớp vi tính đa dãy đo V gan còn lại. Tính tỷ lệ V gan còn lại/ P cơ thể, nếu tỷ lệ $\geq 1\%$ cho phép cắt gan trung tâm, nếu tỷ lệ $< 1\%$ phải xét nút tĩnh mạch cửa trái để phì đại phân thủy sau (lúc đó sẽ xét cắt gan trái mở rộng).

- Trường hợp có viêm gan virus B phải được định lượng HBV-DNA và phải được điều trị trước mổ.

- Ngày trước mổ phải được vệ sinh thân thể, cạo lông bộ phận sinh dục, thụt tháo sạch.

- Người bệnh cần được giải thích đầy đủ về bệnh lý, về quy trình phẫu thuật, các tai biến rủi ro có thể xảy ra trong và sau phẫu thuật.

3. Phương tiện:

- Khung van xích nâng thành bụng.

- Bộ dụng cụ đại phẫu tiêu hoá.

- Bộ dụng cụ mạch máu: clamp mạch máu các loại, dụng cụ khâu nối mạch máu

4.0, 5.0...

- Chỉ tiêu 3.0, 4.0, chỉ không tiêu 4.0, 5.0...

- Máy siêu âm trong mổ (nếu có)

- Dao mổ cắt gan: dao siêu âm (harmonic scaplel), dao CUSA, dao điện lưỡng cực...

4. Dự kiến thời gian phẫu thuật: 180 phút

V. CÁC BƯỚC TIẾN HÀNH

1. Tư thế:

- Người bệnh nằm ngửa, 2 tay dạng vuông góc với người.

- Phẫu thuật viên đứng bên phải người bệnh, người phụ 1 và 2 đứng bên trái, dụng cụ viên đứng cùng bên phẫu thuật viên.

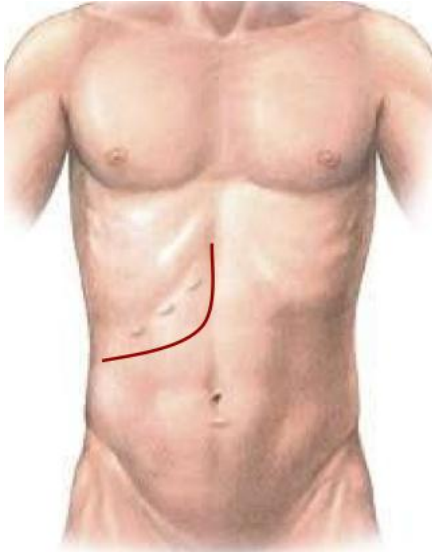
2. Vô cảm:

- Gây mê nội khí quản, đặt sonde dạ dày, đặt sonde tiêu, vein ngoại vi và trung ương. Thường kê một gối nhỏ ở mũi ức để bộc lộ rõ đường mổ, sát trùng toàn bộ ổ bụng từ dưới núm vú đến xương mu.

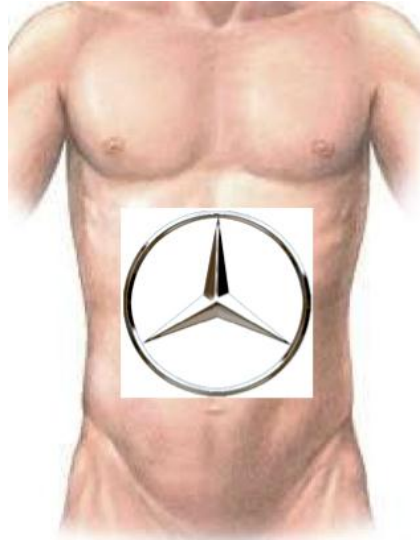
3. Kỹ thuật:

BƯỚC 1 - mở bụng: tùy theo thương tổn, chủ yếu mở đường dưới sườn mở rộng

lên mũi ức hoặc đường chữ J.



Hình 1: Đường mổ chữ J



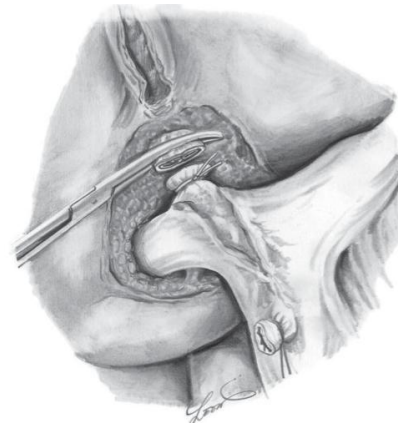
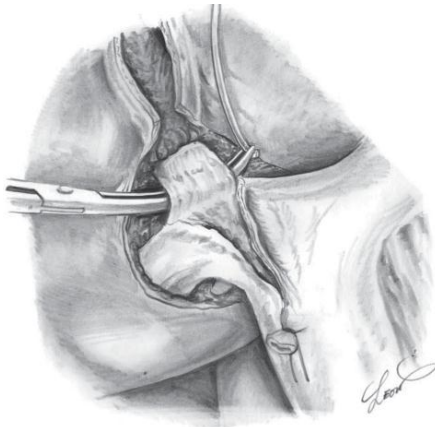
Hình 2: Đường mổ Mercedes

BƯỚC 2: Đánh giá thương tổn đại thể ổ bụng, hạch cuống gan, tổ chức u gan. Sinh thiết tức thì tổn thương gan và phần nhu mô gan lành để xác định bản chất tổn thương và mức độ xơ gan.

BƯỚC 3: Giải phóng gan: dây chằng tròn, dây chằng liềm, dây chằng tam giác, dây chằng vành, dây chằng gan tá tràng. Nên di động gan phải để thuận lợi cho quá trình phẫu thuật.

BƯỚC 4: Phẫu tích kiểm soát các thành phần cuống gan phân thùy trước.

- Cắt túi mật, luồn sonde nhựa qua ống cổ túi mật vào ống mật chủ, cố định.



Hình 3: kỹ thuật kiểm soát toàn bộ cuống phân thùy trước ngoài nhu mô gan

- Kiểm soát cuống phân thùy trước: có thể phẫu tích từng thành phần cuống phân thùy trước gồm đm phân thùy trước (tách ra từ đm gan phải) và tĩnh mạch cửa phân thùy

trước; hoặc kiểm soát cả cuống phân thùy trước bằng cách tách nhẹ nhu mô gan khỏi cuống Glisson phân thùy trước (thường bằng kéo đầu tù) rồi luồn lác qua cuống phân thùy trước.

BƯỚC 5:Cắt gan theo phương pháp Tôn Thất Tùng

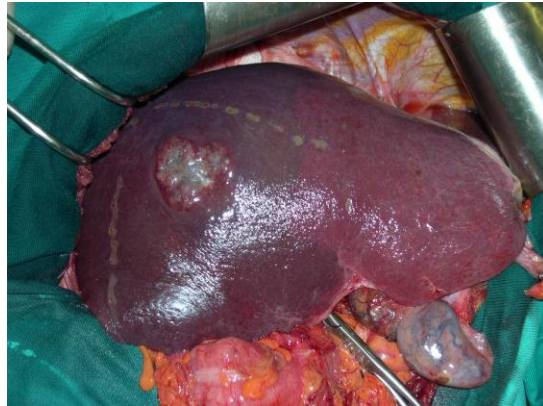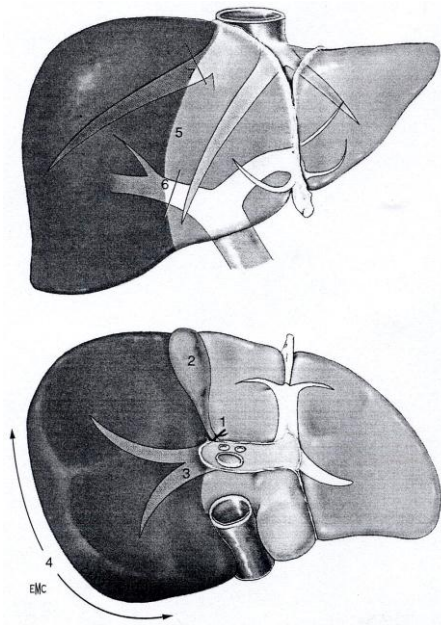
- Xác định diện cắt gan: cặp cuống phân thùy trước xác định đường thiếu máu bên phải (diện cắt gan sẽ nằm bên trái tĩnh mạch gan phải), diện cắt bên trái sẽ nằm dọc bờ phải của rãnh dây chằng tròn. Ở mặt dưới gan diện cắt sẽ đi theo đường thiếu máu giữa giương túi mật và đi ngang qua rốn gan và dọc bờ trên cuống gan trái.

- Cắt nhu mô gan: cặp cuống phân thùy trước. Cắt nhu mô gan bằng pincer, bằng dao siêu âm hoặc CUSA. Trong quá trình cắt nhu mô gan có thể cặp cuống gan toàn bộ, thời gian cặp mỗi lần không quá 15', giữa các lần cặp nghỉ 5'. Phẫu tích và buộc toàn bộ các nhánh của tĩnh mạch gan phải ở diện cắt gan có thể dùng dao lưỡng cực hoặc dao siêu âm để cầm máu các nhánh nhỏ. Thường bắt đầu bằng cắt nhu mô gan phía tĩnh mạch gan phải trước, sau đó phía rãnh dây chằng tròn.

- Khâu cuống phân thùy trước và các cuống phân thùy 4bằng chỉ Prolene 4.0 hoặc 5.0 vát 02 lớp.

- Cầm máu diện cắt gan: sau khi cắt gan thường nâng huyết áp lên để phát hiện những điểm chảy máu, khâu cầm máu bằng các mũi chữ X với chỉ không tiêu số nhỏ (prolene 4.0, 5.0). Trường hợp rối loạn đông máu, không cầm được máu phải chèn gạc ở diện cắt gan hoặc khâu ép toàn bộ diện cắt gan.

- Kiểm soát rò mật: đối với phẫu thuật cắt gan phức tạp sau khi cắt túi mật thường luồn ống sonde số nhỏ (6Fr) qua ống cổ túi mật vào ống mật chủ. Sau khi cắt gan sẽ bơm qua ống dẫn lưu đặt trong đường mật để xem có rò mật tại diện cắt gan. Có thể rút sonde hoặc lưu sonde trong 3 tuần.



Hình 3: Ranh giới đường cắt gan phải
 Bên trái: trên sơ đồ minh họa
 Bên phải: vùng thiếu máu sau khi cặp cường gan phải

BƯỚC 6: Lau ổ bụng, đặt dẫn lưu: đặt 02 dẫn lưu tại diện cắt, đóng bụng.

VI. THEO DÕI VÀ NGUYÊN TẮC XỬ TRÍ TAI BIẾN – BIẾN CHỨNG

Khi người bệnh rút được ống nội khí quản thì được chuyển về bệnh phòng, thở Oxy > 48h, nuôi dưỡng bằng đường tĩnh mạch > 72h, các xét nghiệm sinh hóa máu, đông máu, công thức máu được thực hiện vào ngày 1, 3, 5, 7 sau mổ. Các biến chứng sau mổ gồm các biến chứng sau:

- Suy gan sau mổ: theo tiêu chuẩn Belghiti 2005 “50-50”: bilirubin > 50 μ mo/l; tỷ lệ prothrombin < 50% vào ngày thứ 5 sau mổ. Điều trị nội khoa: chống nhiễm trùng, đảm bảo chức năng thận, bồi phụ Albumin, thuốc hỗ trợ chức năng gan, thuốc lợi mật. Trường hợp không có kết quả phải tiến hành lọc huyết tương.

- Chảy máu trong ổ bụng: chảy máu qua dẫn lưu, hematocrite giảm, phải truyền máu hoặc can thiệp mổ lại cầm máu.

- Rò mật: khi dịch mật qua dẫn lưu > 50ml/ngày trong 3 ngày. Theo dõi và điều trị nội khoa, giữ lại dẫn lưu ổ bụng thời gian dài và luôn mở dẫn lưu mật để giảm áp đường mật.

- Chảy dịch ổ bụng: > 500ml/ngày trong > 3 ngày. Điều trị nội khoa bằng bù Albumin, thuốc lợi tiểu...

- Biến chứng khác: nhiễm trùng vết mổ, viêm phổi, nhiễm khuẩn tiết niệu...

CÁC LOẠI PHẪU THUẬT PHÂN LƯU CỬA CHỦ

I. ĐẠI CƯƠNG

Tăng áp lực tĩnh mạch cửa là tình trạng bệnh lý khi áp lực tĩnh mạch cửa tăng >12mm Hg (áp lực tĩnh mạch cửa bình thường 5-10mmHg).

Tăng áp lực tĩnh mạch cửa do nhiều nguyên nhân: trước gan (huyết khối, teo tĩnh mạch cửa); tại gan (xơ gan) hoặc sau gan (hội chứng Budd Chiari).

Bình thường chênh áp tĩnh mạch cửa và chủ là <6mmHg, khi chênh áp này tăng lên đến 10-12 mm Hg tạo điều kiện hình thành các búi giãn tĩnh mạch thực quản, khi áp lực đủ lớn sẽ vỡ gây nên bệnh cảnh xuất huyết tiêu hoá cao.

II. CHỈ ĐỊNH

- Xuất huyết tiêu hoá do tăng áp lực tĩnh mạch cửa thất bại trong nội soi cầm máu.
- Xuất huyết tiêu hoá do tăng áp lực tĩnh mạch cửa tái phát.

III. CHỐNG CHỈ ĐỊNH

- Người bệnh có rối loạn đông máu, nhiễm trùng toàn thân nặng.
- Có chống chỉ định gây mê toàn thân: bệnh lý tim mạch, hô hấp nặng.

IV. CHUẨN BỊ

- 1. Người thực hiện:** phẫu thuật viên chuyên khoa ngoại chung, tiêu hoá hoặc gan mật.
- 2. Người bệnh:**
 - Vệ sinh sạch sẽ, ăn nhẹ đến 18h ngày hôm trước.
 - Được giải thích về quy trình, nguy cơ tai biến của phẫu thuật.
 - Thụt tháo sạch đại tràng.
 - Sáng ngày mổ: nhịn ăn, sát khuẩn vùng bụng.
 - Tại thời điểm rạch da: kháng sinh dự phòng.
- 3. Phương tiện:**
 - Dụng cụ phẫu thuật mạch máu.
 - Chỉ khâu mạch máu Prolene 5/0, 6/0.
 - Dao điện, máy hút.
 - Hệ thống van kéo tự động (nếu có).
 - Đoạn mạch nhân tạo PTFE đường kính 10 mm.

- 4. Dự kiến thời gian phẫu thuật: 120 – 180 phút**

V. CÁC BƯỚC TIẾN HÀNH:

1. Tư thế:

- Người bệnh nằm ngửa, có thể kê tấm đệm dưới lưng ngang vị trí mũi ức. Tay phải dạng, tay trái khép.
- Phẫu thuật viên đứng bên phải người bệnh, bác sĩ phụ 1 đứng bên trái, phụ 2 (nếu có) đứng trên bác sĩ phụ 1.

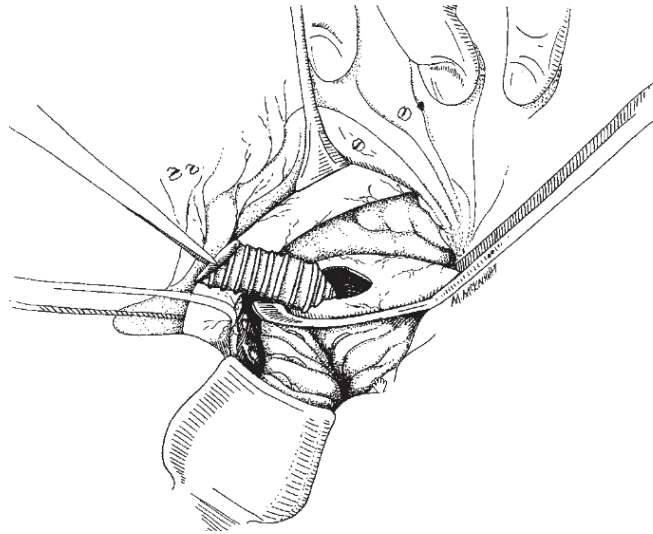
2. Vô cảm: Gây mê nội khí quản, có giãn cơ.

3. Kỹ thuật:

3.1. Kỹ thuật nối cửa chủ bằng đoạn mạch nhân tạo PTFE:

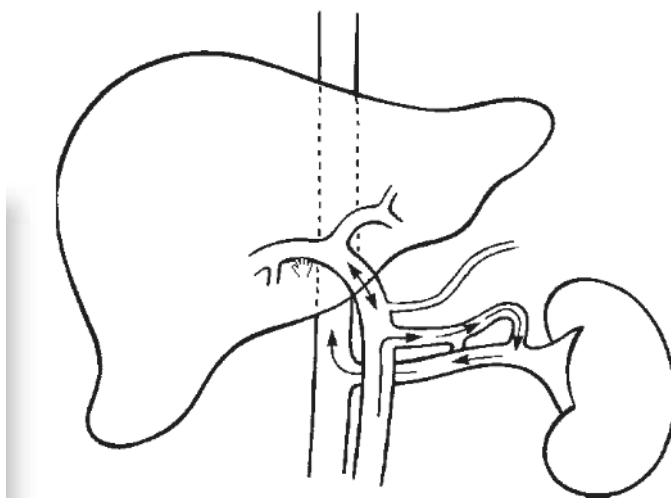
- **Bước 1:** Rạch da theo đường trắng giữa.
- **Bước 2:** Cắt dây chằng tròn, bộc lộ, thăm dò chung ổ bụng.

- **Bước 3:** Bộc lộ tĩnh mạch cửa từ bờ phải của dây chằng gan tá tràng (cuống gan). Bộc lộ tĩnh mạch cửa và tĩnh mạch chủ dưới đoạn tương ứng khoảng 2/3 chu vi là đủ để thực hiện kỹ thuật.
- **Bước 4:** Thực hiện nối tĩnh mạch cửa và tĩnh mạch chủ dưới bằng đoạn mạch nhân tạo PTFE đường kính 10mm, chiều dài bằng khoảng cách giữa TMC dưới và TM cửa. Clamp bên TM cửa và TMC dưới. Thực hiện miệng nối đầu TMC dưới trước và TM cửa sau, miệng nối đảm bảo đủ rộng (10mm) bằng chỉ prolene 5/0 hoặc 6/0.



Hình 1: thực hiện miệng nối đoạn mạch PTFE- TMC dưới

- **Bước 5:** Kiểm tra lưu thông miệng nối.
 - **Bước 6:** cầm máu kỹ, đặt 1 dẫn lưu dưới gan. Đóng bụng theo các lớp giải phẫu.
- 3.2. Kỹ thuật cắt lách, nối tĩnh mạch lách thận:**



Hình 2: Kỹ thuật cắt lách, nối TM lách – thận.

- **Bước 1:** Rửa da theo đường trắng giữa.
- **Bước 2:** Cắt dây chằng tròn, bóc lộ, thăm dò chung ổ bụng.
- **Bước 3:** Đánh giá tình trạng lách. Giải phóng dây chằng hoành lách, lách thận đưa lách ra ngoài ổ bụng. Thất động mạch lách.
- **Bước 4:** Chuẩn bị đoạn tĩnh mạch lách dài nhất có thể. Cắt lách
- **Bước 5:** Chuẩn bị đoạn tĩnh mạch thận trái đoạn chạy song song với tĩnh mạch lách ở sau tụy. Chuẩn bị 1 đoạn dài 2cm, bóc lộ 2/3 chu vi.
- **Bước 6:** Thực hiện miệng nối TM lách- thận tận bên bằng chỉ prolene 5/0, 6/0.
- **Bước 7:** Cầm máu kỹ, đặt 1 dẫn lưu dưới gan. Đóng bụng theo các lớp giải phẫu.
-

VI. THEO DÕI VÀ NGUYÊN TẮC XỬ TRÍ TAI BIẾN – BIẾN CHỨNG

1. Theo dõi:

- Trong 24h đầu: người bệnh thở oxy, theo dõi sát mạch, huyết áp, nhiệt độ, nước tiểu, dẫn lưu.
Làm xét nghiệm công thức máu, đông máu cơ bản, sinh hoá: chức năng gan thận, điện giải ngày thứ 1 sau mổ.
- Vào ngày thứ 3 sau mổ có thể cho ăn trở lại, thức ăn từ lỏng đến đặc dần, số lượng tăng dần.

2. Xử trí biến chứng:

- Chảy máu:
Truyền máu, hồi sức tích cực.
Can thiệp nút mạch dưới điện quang hoặc mổ lại cầm máu.
- Áp xe, ổ dịch tồn dư:
Điều trị kháng sinh liều cao.
Dẫn lưu dưới hướng dẫn siêu âm.

THẮT ĐỘNG MẠCH GAN

I. ĐẠI CƯƠNG

Phẫu thuật thắt động mạch gan nhằm mục đích kiểm soát chảy máu có nguồn gốc động mạch trong chấn thương gan hoặc chảy máu đường mật. Ngày nay với sự phát triển của điện quang can thiệp nút mạch chọn lọc, phẫu thuật thắt động mạch gan có chỉ định ngày càng hạn chế. Hầu hết các trường hợp, việc thắt ĐM gan riêng ít gây ảnh hưởng đến chức năng gan, tuy nhiên, trừ các trường hợp suy gan, xơ gan child B,C không được thắt động mạch gan.

II. CHỈ ĐỊNH

Chảy máu có nguồn gốc động mạch trong chấn thương gan hoặc chảy máu đường mật

III. CHỐNG CHỈ ĐỊNH

Người bệnh có rối loạn đông máu, nhiễm trùng toàn thân nặng,

Suy gan nặng, xơ gan Child B, C

Có chống chỉ định gây mê toàn thân: bệnh lý tim mạch, hô hấp nặng.

IV. CHUẨN BỊ

1. Người thực hiện: phẫu thuật viên chuyên khoa ngoại chung, tiêu hoá hoặc gan mật.

2. Người bệnh:

- Vệ sinh sạch sẽ, ăn nhẹ đến 18h ngày hôm trước.
- Được giải thích về quy trình, nguy cơ tai biến của phẫu thuật.
- Thụt tháo sạch đại tràng.
- Sáng ngày mổ: nhịn ăn, sát khuẩn vùng bụng.
- Tại thời điểm rạch da: kháng sinh dự phòng.

3. Phương tiện:

- Dụng cụ phẫu thuật tiêu hoá thông thường.
- Chỉ khâu mạch máu Prolene 4/0, 5/0; chỉ Vicryl 2/0, 3/0.
- Dao điện, máy hút.
- Hệ thống van kéo tự động (nếu có).

4. Dự kiến thời gian phẫu thuật: 120 phút

V. CÁC BƯỚC TIẾN HÀNH

1. Tư thế:

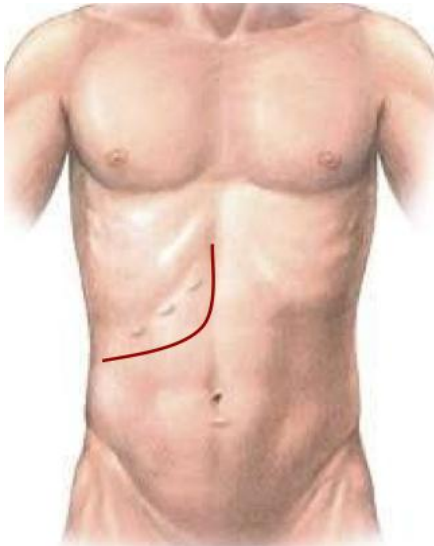
- Người bệnh nằm ngửa, có thể kê tấm đệm dưới lưng ngang vị trí mũi ức. Tay phải dạng, tay trái khép.

- Phẫu thuật viên đứng bên phải người bệnh, bác sĩ phụ 1 đứng bên trái, phụ 2 (nếu có) đứng trên bác sĩ phụ 1.

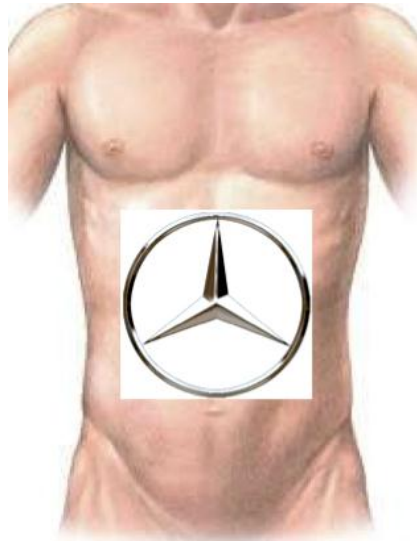2. Vô cảm: Gây mê nội khí quản, có giãn cơ.

3. Kỹ thuật:

- **Bước 1:** Rạch da theo đường trắng giữa, hoặc đường Kehr, đường chữ J, đường Mercedes.



Hình 1: Đường mổ chữ J



Hình 2: Đường mổ Mercedes

- **Bước 2:** Cắt dây chằng tròn, bộc lộ, thăm dò chung ổ bụng.

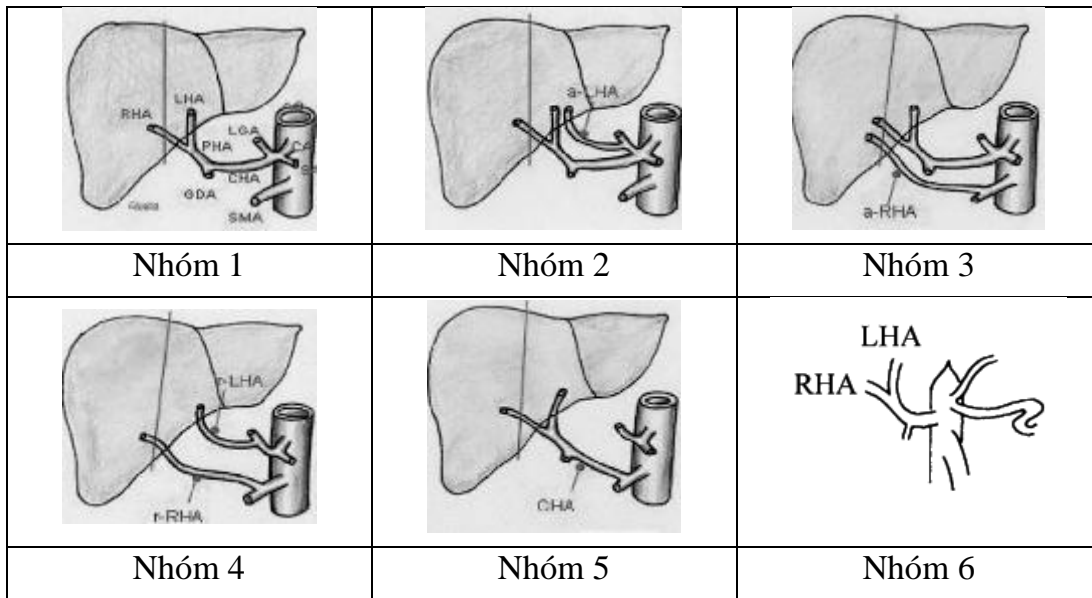
- **Bước 3:** Bộc lộ, kiểm soát động mạch gan

Bộc lộ động mạch gan riêng: động mạch gan riêng nằm ở bờ trái dây chằng gan tá tràng, bên trái ống mật chủ. Mỡ lớp phúc mạc che phủ dây chằng gan tá tràng và phẫu tích, bộc lộ động mạch gan riêng, luồn lắ. Phẫu tích dọc động mạch gan riêng, bộc lộ động mạch gan phải và gan trái.

Lưu ý các biến đổi giải phẫu của động mạch gan:

Động mạch gan là thành phần có nhiều biến đổi giải phẫu nhất của cuống gan. Dưới đây xin trình bày phân loại của Hiatt và cách tìm các biến đổi giải phẫu phổ biến:

Hình 2: Phân loại động mạch gan theo Hiatt (1994)



Chú thích: CHA: ĐM gan chung, LHA: ĐM gan trái, aLHA: ĐM gan trái phụ, RHA: ĐM gan phải, aRHA: ĐM gan phải phụ, LGA: ĐM vị trái, SA: ĐM lách, SMA: ĐM MTTT.

+ Động mạch gan phải xuất phát từ động mạch mạc treo tràng trên: luôn tay sau dây chằng gan tá tràng để kiểm tra, nếu có mạch đập sau tĩnh mạch cửa, nhiều khả năng có động mạch gan phải phụ hoặc động mạch gan phải thay thế hoàn toàn. Phẫu tích bờ phải của tĩnh mạch cửa sẽ bộc lộ được động mạch gan phải

+ Động mạch gan trái xuất phát từ động mạch vị trái: khi đó, động mạch gan trái phụ (hoặc thay thế hoàn toàn động mạch gan trái) sẽ chạy trong mạc nối nhỏ vào gan trái. Phẫu tích trong mạc nối nhỏ sẽ tìm được động mạch gan trái xuất phát từ động mạch vị trái.

+ Động mạch gan riêng xuất phát từ động mạch mạc treo tràng trên: cách tìm tương tự động mạch gan phải xuất phát từ động mạch mạc treo tràng trên. Khi đó sẽ không tìm thấy động mạch gan riêng ở vị trí giải phẫu bình thường.

- **Bước 4:** Thắt động mạch gan: thắt 2 đầu động mạch gan bằng chỉ Vicryl 3/0. Khâu tăng cường đầu nguyên uỷ bằng chỉ Prolene 4/0, 5/0. Cắt rời động mạch gan giữa 2 nút chỉ Vicryl.

- **Bước 5:** cầm máu kỹ, đặt 1 dẫn lưu dưới gan và đóng bụng theo các lớp giải phẫu.

VI. THEO DÕI VÀ NGUYÊN TẮC XỬ TRÍ TAI BIẾN – BIẾN CHỨNG

1. Theo dõi:

- Trong 24h đầu: người bệnh thở oxy, theo dõi sát mạch, huyết áp, nhiệt độ, nước tiểu, dẫn lưu. Làm xét nghiệm công thức máu, đông máu cơ bản, sinh hoá: chức năng gan thận, điện giải ngày thứ 1 sau mổ.

- Vào ngày thứ 3 sau mổ có thể cho ăn trở lại, thức ăn từ lỏng đến đặc dần, số lượng tăng dần.

2. Xử trí biến chứng:

- Chảy máu:

. Truyền máu, hồi sức tích cực

. Can thiệp nút mạch dưới điện quang hoặc mổ lại cầm máu.

- Áp xe, ổ dịch tồn dư:

. Điều trị kháng sinh liều cao

. Dẫn lưu dưới hướng dẫn siêu âm

- Suy gan:

. Điều trị nội khoa tại các đơn vị điều trị tích cực.

. Lọc huyết tương.

LẤY BỎ U GAN

I. ĐẠI CƯƠNG

Cắt gan là phẫu thuật cắt bỏ một phần gan bệnh lý, là biện pháp điều trị hiệu quả nhất đối với một số bệnh lý gan, đặc biệt là các bệnh lý ung thư gan nguyên phát. Cắt gan là phẫu thuật thường gặp trong chuyên khoa Gan mật, tuy nhiên lại là phẫu thuật có tỷ lệ biến chứng khá cao, đặc biệt là suy gan sau mổ. Khi khối u > 5cm thì nguy cơ suy gan sau mổ cao hơn và kết quả cắt gan điều trị thường kém hơn.

II. CHỈ ĐỊNH

1. Các tiêu chuẩn liên quan đến thương tổn gan:

- Ung thư gan giai đoạn I, II, và IIIA
- U gan đơn độc hoặc nhiều u nhưng khu trú tại 1 thùy hoặc HPT
- Kích thước: không hạn chế.
- Chưa xâm lấn các mạch máu lớn như tĩnh mạch chủ, thân tĩnh mạch cửa.
- Chưa có biểu hiện di căn xa: cơ hoành, phổi, não.

2. Các tiêu chuẩn liên quan đến phần gan còn lại;

- Nhu mô gan còn lại lành hoặc xơ nhẹ.
- Chức năng gan tốt: Child A
- Thể tích gan còn lại đủ: >1% trọng lượng cơ thể.
- Không mắc các bệnh lý: tim mạch, hô hấp, đái đường không ổn định, rối loạn đông máu...

III. CHỐNG CHỈ ĐỊNH

- U gan lan toả cả 2 thùy.
- Khối u xâm lấn hoặc làm tắc ống gan chung
- Đã có di căn xa: phúc mạc, xương, não...
- Huyết khối thân chung TM cửa, hoặc TM chủ
- Chức năng gan: Child B, C.
- Có biểu hiện tăng áp lực tĩnh mạch cửa: giãn tĩnh mạch thực quản, lách to, số lượng tiểu cầu < 100.000/ml.
- Bệnh lý nội khoa nặng: bệnh tim mạch, hô hấp, rối loạn đông máu...

IV. CHUẨN BỊ

1. Người thực hiện:

- Là phẫu thuật viên chuyên khoa tiêu hoá, gan mật.

- Có kinh nghiệm phẫu thuật gan mật > 5 năm.
- Có kinh nghiệm cắt gan nhỏ: thùy gan trái, hpt 5-6...

2. Người bệnh:

- Người bệnh phải được làm đầy đủ xét nghiệm đánh giá tình trạng bệnh, giai đoạn bệnh, đánh giá toàn thân (tim mạch, hô hấp, đông máu).

- Người bệnh phải được chụp cắt lớp vi tính đa dãy đo V gan còn lại. Tính tỷ lệ V gan còn lại/ P cơ thể, nếu tỷ lệ $\geq 1\%$ cho phép cắt gan, nếu tỷ lệ $< 1\%$ phải xét nút mạch gan sau đó đánh giá lại nếu gan lành phì đại đủ thể tích gan thì xét khả năng cắt gan.

- Trường hợp có viêm gan virus B phải được định lượng HBV-DNA và phải được điều trị trước mổ.

- Ngày trước mổ phải được vệ sinh thân thể, cạo lông bộ phận sinh dục, thụt tháo sạch, trong trường hợp cắt gan lớn phải được tẩy ruột bằng Fortrans (3 gói pha 3000ml uống trong 3h).

- Người bệnh cần được giải thích đầy đủ về bệnh lý, về quy trình phẫu thuật, các tai biến rủi ro có thể xảy ra trong và sau phẫu thuật.

3. Phương tiện:

- Khung van xích nâng thành bụng.
- Bộ dụng cụ đại phẫu tiêu hoá.
- Bộ dụng cụ mạch máu: clamp mạch máu các loại, dụng cụ khâu nối mạch máu 4.0, 5.0...
- Chỉ tiêu 3.0, 4.0, chỉ không tiêu 4.0, 5.0...
- Dao mổ cắt gan: dao siêu âm (harmonic scaple), dao CUSA, dao điện lưỡng cực...

4. Dự kiến thời gian phẫu thuật: 180 – 300 phút

V. CÁC BƯỚC TIẾN HÀNH

1. Tư thế:

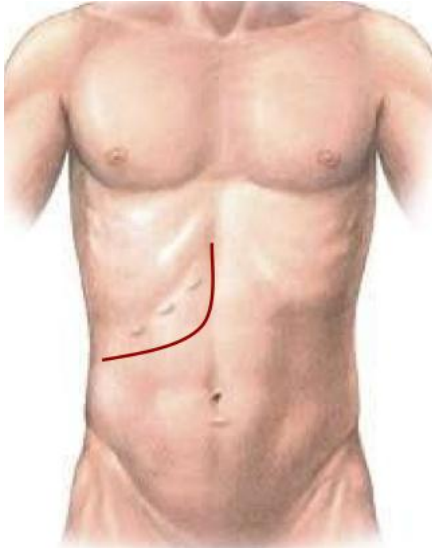
- Người bệnh nằm ngửa, 2 tay dạng vuông góc với người.
- Phẫu thuật viên đứng bên phải người bệnh, người phụ 1 và 2 đứng bên trái, dụng cụ viên đứng cùng bên phẫu thuật viên.

2. Vô cảm:

- Gây mê nội khí quản, đặt sonde dạ dày, đặt sonde tiểu, vein ngoại vi và trung ương. Thường kê một gối nhỏ ở mũi ức để bộc lộ rõ đường mổ, sát trùng toàn bộ ổ bụng từ dưới núm vú đến xương mu.

3. Kỹ thuật:

BƯỚC 1 - mở bụng: tùy theo thương tổn, chủ yếu mở đường dưới sườn mở rộng lên mũi ức hoặc đường chữ J đối với cắt gan lớn, còn cắt gan nhỏ có thể áp dụng đường mổ trắng giữa trên rốn.



Hình 1: Đường mổ chữ J



Hình 2: Đường mổ Mercedes

BƯỚC 2: Đánh giá thương tổn đại thể ổ bụng, hạch cuống gan, tổ chức u gan. Sinh thiết tức thì tổn thương gan và phần nhu mô gan lành để xác định bản chất tổn thương và mức độ xơ gan.

BƯỚC 3: Giải phóng gan: dây chằng tròn, dây chằng liềm, dây chằng tam giác, dây chằng vành, dây chằng gan tá tràng. Giải phóng toàn bộ gan ra khỏi mặt trước tĩnh mạch chủ dưới, thắt các nhánh tĩnh mạch gan phụ.

BƯỚC 4: Phẫu tích kiểm soát các thành phần cuống gan: động mạch gan, tĩnh mạch cửa. Cắt túi mật, luồn sonde nhựa qua ống cổ túi mật vào ống mật chủ, cố định trong trường hợp cắt gan lớn còn trong trường hợp cắt gan nhỏ thì không cần thiết.

BƯỚC 5: Cắt gan theo phương pháp Tôn Thất Tùng

- Đánh dấu vị trí cắt gan: đối với cắt gan lớn (> 3 HPT) thì không chế mạch máu lớn như ĐM gan, TM cửa của phần định cắt ở vùng cuống gan. Đối với cắt gan nhỏ thì không cần không chế từng thành phần riêng rẽ mà có thể không chế cuống gan trong nhu mô hoặc cặp cuống gan toàn bộ. Diện cắt gan phải đạt tiêu chuẩn cách u ít nhất 1 cm.

- Cắt nhu mô gan bằng pincer, bằng dao siêu âm hoặc CUSA. Trong quá trình cắt nhu mô gan có thể cặp cuống gan toàn bộ, thời gian cặp mỗi lần không quá 15', giữa các

lần cặp nghi 5'. Phẫu tích và buộc toàn bộ các nhánh mạch ở diện cắt gan có thể dùng dao lưỡng cực hoặc dao siêu âm để cầm máu các nhánh nhỏ.

- Các cuống mạch lớn phải được khâu bằng chỉ Prolene 5.0 vắt 02 lớp.

- Cầm máu diện cắt gan: sau khi cắt gan thường nâng huyết áp lên để phát hiện những điểm chảy máu, khâu cầm máu bằng các mũi chữ X với chỉ không tiêu số nhỏ (prolene 4.0, 5.0). Trường hợp rối loạn đông máu, không cầm được máu phải chèn gạc ở diện cắt gan hoặc khâu ép toàn bộ diện cắt gan.

- Kiểm soát rò mật: đối với phẫu thuật cắt gan lớn sau khi cắt túi mật thường luôn ống sonde số nhỏ (6Fr) qua ống cổ túi mật vào ống mật chủ. Sau khi cắt gan sẽ bơm qua ống dẫn lưu đặt trong đường mật để xem có rò mật tại diện cắt gan. Có thể rút sonde hoặc lưu sonde trong 7-10 ngày.

BUỚC 6: Lau ổ bụng, đặt dẫn lưu: đặt 02 dẫn lưu tại diện cắt, đóng bụng.

VI. THEO DÕI VÀ NGUYÊN TẮC XỬ TRÍ TẠI BIẾN – BIẾN CHỨNG

Khi người bệnh rút được ống nội khí quản thì được chuyển về bệnh phòng, thở Oxy > 48h, nuôi dưỡng bằng đường tĩnh mạch > 72h, các xét nghiệm sinh hóa máu, đông máu, công thức máu được thực hiện vào ngày 1, 3, 5, 7 sau mổ. Các biến chứng sau mổ gồm các biến chứng sau:

- Suy gan sau mổ: theo tiêu chuẩn Belghiti 2005 “50-50”: bilirubin > 50 μ mo/l; tỷ lệ prothrombin < 50% vào ngày thứ 5 sau mổ. Điều trị nội khoa: chống nhiễm trùng, đảm bảo chức năng thận, bồi phụ Albumin, thuốc hỗ trợ chức năng gan, thuốc lợi mật. Trường hợp không có kết quả phải tiến hành lọc huyết tương.

- Chảy máu trong ổ bụng: chảy máu qua dẫn lưu, hematocrite giảm, phải truyền máu hoặc can thiệp mổ lại cầm máu.

- Rò mật: khi dịch mật qua dẫn lưu > 50ml/ngày trong 3 ngày. Theo dõi và điều trị nội khoa, giữ lại dẫn lưu ổ bụng thời gian dài và luôn mở dẫn lưu mật để giảm áp đường mật.

- Chảy dịch ổ bụng: > 500ml/ngày trong > 3 ngày. Điều trị nội khoa bằng bù Albumin, thuốc lợi tiểu...

- Biến chứng khác: nhiễm trùng vết mổ, viêm phổi, nhiễm khuẩn tiết niệu...

CẮT CHỖM NANG GAN

I. ĐẠI CƯƠNG

Nang gan đơn thuần là những nang chứa dịch, có thể đơn độc hoặc nhiều nang (bệnh lý gan đa nang bẩm sinh hoặc nằm trong bệnh lý gan thận đa nang)

Cần chẩn đoán phân biệt với các nang đường mật trong gan, nang do kí sinh trùng.

II. CHỈ ĐỊNH

Nang gan có triệu chứng: đau, nhiễm trùng, chảy máu.

III. CHỐNG CHỈ ĐỊNH

Người bệnh có rối loạn đông máu, nhiễm trùng toàn thân nặng,

Có chống chỉ định gây mê toàn thân: bệnh lý tim mạch, hô hấp nặng.

IV. CHUẨN BỊ

1. Người thực hiện: phẫu thuật viên chuyên khoa ngoại chung, tiêu hoá hoặc gan mật.

2. Người bệnh:

- Vệ sinh sạch sẽ, ăn nhẹ đến 18h ngày hôm trước.
- Được giải thích về quy trình, nguy cơ tai biến của phẫu thuật.
- Thụt tháo sạch đại tràng.
- Sáng ngày mổ: nhịn ăn, sát khuẩn vùng bụng.
- Tại thời điểm rạch da: kháng sinh dự phòng.

3. Phương tiện:

- Dụng cụ phẫu thuật tiêu hoá thông thường.
- Chỉ khâu mạch máu Prolene 4/0, 5/0; chỉ Vicryl 2/0, 3/0.
- Dao điện, máy hút, dao siêu âm (nếu có).
- Hệ thống van kéo tự động (nếu có).

4. Dự kiến thời gian phẫu thuật: 120 phút

V. CÁC BƯỚC TIẾN HÀNH

1. Tư thế:

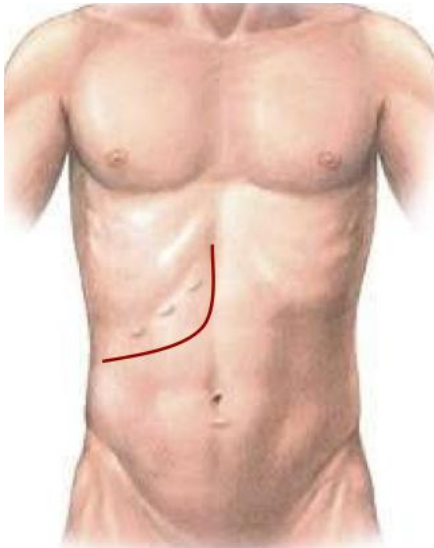
- Người bệnh nằm ngửa, có thể kê tấm đệm dưới lưng ngang vị trí mũi ức. Tay phải dạng, tay trái khép.

- Phẫu thuật viên đứng bên phải người bệnh, bác sĩ phụ 1 đứng bên trái, phụ 2 (nếu có) đứng trên bác sĩ phụ 1.

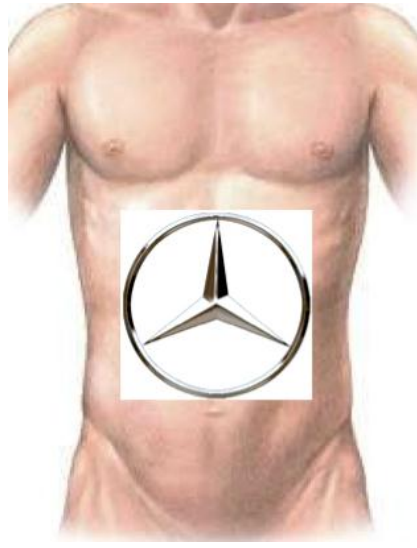
2. Vô cảm: Gây mê nội khí quản, có giãn cơ.

3. Kỹ thuật:

Bước 1: Rạch da theo đường trắng giữa, hoặc đường Kehr, đường chữ J, đường Mercedes tùy vị trí của nang.



Hình 1: Đường mổ chữ J



Hình 2: Đường mổ Mercedes

Bước 2: Cắt dây chằng tròn, bộc lộ, thăm dò chung ổ bụng.

Bước 3: giải phòng và di động gan: cắt dây chằng liềm, dây chằng tam giác, dây chằng vành phải và trái nhằm bộc lộ hoàn toàn nang. Đánh giá lại số lượng, vị trí kích thước nang.

Bước 4: Chọc dò dịch nang, gửi làm sinh hoá: thử Bilirubin, amylase; gửi vi sinh cấy vi khuẩn.

Bước 5: Cắt chỏm nang gan, cắt nang sát nhu mô gan, đảm bảo chỏm nang được cắt rộng rãi. Sau cắt rộng chỏm nang kéo mạc nối lớn che toàn bộ nang, khâu cố định mạc nối lớn.

Bước 6: cầm máu kĩ, đặt 1-2 dẫn lưu dưới gan và ngay cạnh vị trí cắt chỏm nang. Đóng bụng theo các lớp giải phẫu.

VI. THEO DÕI VÀ NGUYÊN TẮC XỬ TRÍ TAI BIẾN – BIẾN CHỨNG

1. Theo dõi:

- Trong 24h đầu: người bệnh thở oxy, theo dõi sát mạch, huyết áp, nhiệt độ, nước tiểu, dẫn lưu. Làm xét nghiệm công thức máu, đông máu cơ bản, sinh hoá: chức năng gan thận, điện giải ngày thứ 1 sau mổ.

- Vào ngày thứ 3 sau mổ có thể cho ăn trở lại, thức ăn từ lỏng đến đặc dần, số lượng tăng dần.

2. Xử trí biến chứng:

- Chảy máu:
 - . Truyền máu, hồi sức tích cực
 - . Can thiệp nút mạch dưới điện quang hoặc mổ lại cầm máu.
- Áp xe, ổ dịch tồn dư:
 - . Điều trị kháng sinh liều cao
 - . Dẫn lưu dưới hướng dẫn siêu âm
- Rò mật:
 - . Hiếm gặp, rò từ các đường mật tận ở ngoại vi. Cần lưu dẫn lưu lâu ngày.
 - . Thuốc: octreotide. Nội soi cắt cơ thắt hoặc đặt stent để giảm áp đường mật
 - . Mổ lại nếu rò mật >6 tuần không hết
- Viêm phúc mạc mật:
 - . Kháng sinh liều cao.
 - . Mổ lại làm sạch, xử lý chỗ rò mật, dẫn lưu rộng rãi.

DẪN LƯU ÁP XE TỒN DƯ SAU MỔ GAN

I. ĐẠI CƯƠNG

Áp-xe tồn dư sau mổ gan là những ổ mũ có vỏ sau phẫu thuật cắt gan.

Áp-xe tồn dư có thể là máu tụ, ổ dịch nhiễm trùng hoặc các ổ dịch mật.

II. CHỈ ĐỊNH

- Các ổ áp xe gan lớn >5cm.
- Áp xe gan có triệu chứng: đau, sốt, không đáp ứng với điều trị nội khoa.

III. CHỐNG CHỈ ĐỊNH

- Người bệnh có rối loạn đông máu, nhiễm trùng toàn thân nặng,

IV. CHUẨN BỊ

1. Người thực hiện: phẫu thuật viên chuyên khoa ngoại chung, tiêu hoá hoặc gan mật hoặc bác sĩ điện quang can thiệp

2. Người bệnh:

- Nhịn ăn 6 giờ trước mổ.
- Được giải thích về quy trình, nguy cơ tai biến của thủ thuật.

3. Phương tiện:

- Máy siêu âm với đầu dò 2-5Mhz
- Kim chọc, sonde dẫn lưu.
- Chi khâu cố định sonde.

4. Dự kiến thời gian phẫu thuật: 30 – 60 phút

V. CÁC BƯỚC TIẾN HÀNH

1. Tư thế:

- Người bệnh nằm ngửa hoặc nghiêng phải, tùy theo vị trí ổ áp-xe
- Vô cảm: Tê tại chỗ

2. Kỹ thuật:

Bước 1: Đặt đầu dò siêu âm, xác định vị trí ổ áp-xe. Xác định vị trí tiếp cận ổ áp-xe thuận lợi nhất, tránh các mạch máu lớn.

Bước 2: Gây tê tại chỗ dự kiến chọc.

Bước 3: Rạch da 0,5cm, chọc kim dẫn đường qua da dưới hướng dẫn siêu âm, hút mũ gửi vi sinh.

Bước 4: Sau khi xác định chính xác kim đã ở trong ổ áp-xe, luồn ống dẫn lưu theo.

Bước 5: Cố định dẫn lưu.

VI. THEO DÕI VÀ NGUYÊN TẮC XỬ TRÍ TAI BIẾN – BIẾN CHỨNG

1. Theo dõi

- Trong 24h đầu: Theo dõi sát mạch, huyết áp, nhiệt độ, nước tiểu, dẫn lưu.
- Làm xét nghiệm công thức máu, đông máu cơ bản, sinh hoá: chức năng gan thận, điện giải ngày thứ 1 sau mổ.

2. Xử trí biến chứng:

- Chảy máu:
 - . Truyền máu, hồi sức tích cực.
 - . Can thiệp nút mạch dưới điện quang hoặc mổ lại cầm máu.
- Viêm phúc mạc:
 - . Điều trị kháng sinh liều cao
 - . Phẫu thuật mở bụng rộng rãi, lau rửa.

QUY TRÌNH KỸ THUẬT CẮT THUYỀN GAN TRÁI

I. ĐẠI CƯƠNG

Cắt gan thuyền gan trái hay còn gọi là cắt phân thuyền bên là thuật ngữ chỉ việc cắt bỏ phần gan gồm hạ phân thuyền 2 và 3, là phẫu thuật cắt gan nhỏ. Cắt thuyền gan trái tương đối đơn giản với việc xác định đường cắt dễ dàng.

II. CHỈ ĐỊNH

- U gan đơn độc nhưng nằm ở thuyền gan trái chưa di căn xa
- Sỏi trong gan tập trung ở thuyền gan trái và gây hẹp đường mật ống gan hạ phân thuyền 2, 3 hoặc sỏi nằm sâu trong nhu mô gan khó lấy hết sỏi, sỏi gây xơ teo thuyền gan trái.

III. CHỐNG CHỈ ĐỊNH

- U ở thuyền gan trái nhưng xâm lấn cuống gan trái, cuống gan hạ phân thuyền 4.
- Đã có di căn xa: phúc mạc, xương, não...
- Bệnh lý nội khoa nặng: bệnh tim mạch, hô hấp, rối loạn đông máu...

IV. CHUẨN BỊ

1. Người thực hiện:

- Là phẫu thuật viên chuyên khoa tiêu hoá, gan mật.
- Có kinh nghiệm phẫu thuật gan mật > 5 năm.

2. Người bệnh:

- Người bệnh phải được làm đầy đủ xét nghiệm, siêu âm ổ bụng và chụp CT hoặc MRI để đánh giá tình trạng bệnh, giai đoạn bệnh. Đánh giá các bệnh lý kèm theo như tim mạch, hô hấp...

- Trường hợp có viêm gan virus B phải được định lượng HBV-DNA và phải được điều trị trước mổ.

- Ngày trước mổ phải được vệ sinh thân thể, cạo lông bộ phận sinh dục, thụt tháo sạch hoặc cho uống Fortrans.

- Người bệnh cần được giải thích đầy đủ về bệnh lý, về quy trình phẫu thuật, các tai biến rủi ro có thể xảy ra trong và sau phẫu thuật.

3. Phương tiện:

- Khung van xích nâng thành bụng.
- Bộ dụng cụ phẫu thuật tiêu hoá chung.
- Chỉ tiêu 3.0, 4.0, chỉ không tiêu 4.0, 5.0...
- Dao mổ cắt gan: dao siêu âm, dao CUSA, dao điện lưỡng cực...

4. Dự kiến thời gian phẫu thuật: 90 phút

V. CÁC BƯỚC TIẾN HÀNH

1. Tư thế:

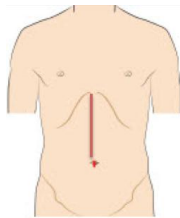
- Người bệnh nằm ngửa, 2 tay dạng vuông góc với người.
- Phẫu thuật viên đứng bên phải người bệnh, người phụ 1 và 2 đứng bên trái, dụng cụ viên đứng cùng bên phẫu thuật viên.

2. Vô cảm:

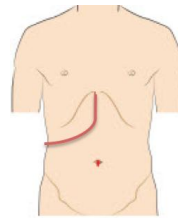
- Gây mê nội khí quản, đặt sonde dạ dày, đặt sonde tiêu, vein ngoại vi và trung ương. Thường kê một gối nhỏ ở mũi ức để bộc lộ rõ đường mổ, sát trùng toàn bộ ổ bụng từ dưới núm vú đến xương mu.

3. Kỹ thuật:

BUỚC 1 - mổ bụng: Đường mổ bụng giữa trên rốn, có thể kéo dưới rốn thường được áp dụng, có thể mổ bụng đường chữ J dưới sườn phải nếu khối u lớn



Hình 1: Đường mổ giữa trên rốn



Hình 2: Đường mổ dưới sườn phải hình chữ J

BUỚC 2: Đánh giá thương tổn tại gan, hạch cuống gan, nhu mô phần gan còn lại. Đánh giá các bộ phận khác như dạ dày, ruột non... trong ổ bụng, đánh giá tình trạng dịch ổ bụng. Sinh thiết tức thì các tổn thương ngoài gan như hạch cuống gan, nhân phúc mạc nếu nghi ngờ.

BUỚC 3: Giải phóng gan: dây chằng tròn, dây chằng liềm, dây chằng tam giác, dây chằng vành. Mở mạc nối nhỏ, tách dây chằng tĩnh mạch chỗ sát với cuống thủy trái (điểm dưới cùng bên trái dây chằng tròn).

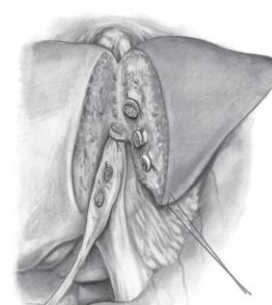
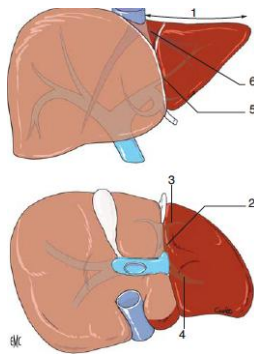
BUỚC 4: Cắt gan theo phương pháp Tôn Thất Tùng

- Dùng dao điện đánh dấu đường cắt gan: mặt trên gan là đường bám của dây chằng liềm thường hơi lệch sang trái một chút, bắt đầu từ bờ trái tĩnh mạch chủ dưới trên gan đến bờ trái chỗ tiếp xúc của dây chằng tròn với gan, mặt dưới là đường song song và sát cạnh dây chằng tĩnh mạch.

- Cắt nhu mô gan bằng pincer, bằng dao siêu âm hoặc CUSA. Trong quá trình cắt nhu mô gan có thể cặp cuống gan toàn bộ, thời gian cặp mỗi lần không quá 15', giữa các lần cặp nghỉ 5'. Phẫu tích và buộc toàn bộ các nhánh mạch ở diện cắt gan có thể dùng dao lưỡng cực hoặc dao siêu âm để cầm máu các nhánh nhỏ.

- Cuống Glisson của thùy gan trái (gồm cuống Glisson hạ phân thùy 2, 3) được phẫu tích trong nhu mô, cặp cắt và khâu buộc với chỉ 3.0 hoặc 4.0. Tĩnh mạch gan trái được phẫu tích trong nhu mô và cắt sau cùng, khâu buộc cầm máu với chỉ 3.0 hoặc 4.0.

- Cầm máu diện cắt gan: những điểm chảy máu có thể được khâu cầm máu bằng các mũi chữ X với chỉ 4.0, 5.0 hoặc đốt điện với dao Bipolar hoặc khâu các mũi chữ u ép bờ trên và dưới diện cắt với nhau.



Hình 3: Ranh giới và đường cắt thùy trái

Hình 4: Diện cắt và cuống gan thùy trái

BƯỚC 6: Lau ổ bụng, đặt dẫn lưu: đặt 02 dẫn lưu tại diện cắt, đóng bụng.

VI. THEO DÕI VÀ NGUYÊN TẮC XỬ TRÍ TAI BIẾN – BIẾN CHỨNG

Khi người bệnh rút được ống nội khí quản thì được chuyển về bệnh phòng, thở Oxy > 48h, nuôi dưỡng bằng đường tĩnh mạch > 72h, các xét nghiệm sinh hóa máu, đông máu, công thức máu được thực hiện vào ngày 1, 3, 5, 7 sau mổ. Các biến chứng sau mổ gồm các biến chứng sau:

- Chảy máu trong ổ bụng: chảy máu qua dẫn lưu, hematocrite giảm, phải truyền máu hoặc can thiệp mổ lại cầm máu.

- Rò mật: khi dịch mật qua dẫn lưu > 50ml/ngày trong 3 ngày. Theo dõi và điều trị nội khoa, giữ dẫn lưu ổ bụng thời gian dài và luôn mở dẫn lưu mật để giảm áp đường mật.

- Biến chứng khác: nhiễm trùng vết mổ, viêm phổi, nhiễm khuẩn tiết niệu...